

## Conjoined Twins: A Rare Report from Thoraco-omphalopagus

Masoumeh Mobaraki<sup>1</sup>, Mahnaz Tajpour<sup>2</sup>

Received: 16.04.2022

Accepted: 25.05.2022

Published: 06.07.2022

### Abstract

**Background:** Conjoined twins are the rarest anomalies of twins and its reporting is an important event, due to the handful of reports of their birth in the world, as well as the high mortality of these twins, in this article Cohesive, who was born in June 2021 in the hospital of Sarbaz province.

**Case Report:** A 34-year-old woman in her fifth pregnancy with a gestational age of 32 weeks and 2 days gave birth to conjoined twins by cesarean section. The twins had two heads, two necks, which were attached to each other in the chest and abdomen area and had a common umbilical cord, both males died shortly after birth.

**Conclusion:** About 1% of monozygotic twins present as conjoined twins, most of these twins are female and most of them are prone to premature birth and high mortality, due to which early diagnosis of abnormalities and adhesions using Early ultrasound examinations and prevention of continued pregnancy can be a good solution in such cases.

**Keywords:** Twins, Cohesive, Prenatal Diagnosis

**Citation:** Mobaraki M, Tajpour M. **Conjoined Twins: A Rare Report from Thoraco-omphalopagus.** J Zabol Med Sch 2022; 5(2): 91-4.

1- Instructor, Department of Midwifery, School of Nursing and Midwifery, Iranshahr University of Medical Sciences, Iranshahr, Iran

2- Surgeon and Obstetrician, Iranshahr University of Medical Sciences, Iranshahr, Iran

**Corresponding Author:** Masoumeh Mobaraki, **Email:** m.mobaraki@irshums.ac.ir



## دوقلوهای بهم چسبیده: یک گزارش نادر از توراکو اومفالوپاگوس

معصومه مبارکی<sup>۱</sup>، مهناز تاج پور<sup>۲</sup>

### چکیده

تاریخ دریافت: ۱۴۰۱/۱/۲۷

تاریخ پذیرش: ۱۴۰۱/۳/۴

تاریخ چاپ: ۱۴۰۱/۴/۱۵

**مقدمه:** دوقلویی بهم چسبیده، نادرترین ناهنجاری‌های دوقلویی بوده و گزارش آن، یک واقعه مهم می‌باشد، به علت گزارشات انگشت‌شماری از تولد آن‌ها در دنیا، همچنین مرگ و میر بالای این دوقلوها، در این مقاله به معرفی یک مورد دوقلوی بهم چسبیده‌ای که در خرداد ماه ۱۴۰۰ در بیمارستان ولایت شهرستان سرباز متولد شد، اقدام گردید.

**شرح مورد:** خانم ۳۴ ساله در حاملگی پنجم با سن حاملگی ۳۲ هفته و ۲ روز به طریق سزارین دوقلوهای بهم چسبیده‌ای را به دنیا آورد. این دوقلوها دارای دو سر، دو گردن، که در ناحیه‌ی قفسه‌ی سینه و شکم به یکدیگر چسبندگی داشته و یک بند ناف مشترک داشتند، هر دو پسر و اندکی پس از تولد فوت شدند.

**نتیجه‌گیری:** حدود ۱ درصد دوقلوهای مونوزیگوت، به صورت دوقلویی بهم چسبیده تظاهر می‌کنند. اکثر این دوقلوها مؤنث می‌باشند و اغلب آن‌ها در معرض تولد زودرس و مرگ و میر بالا قرار دارند. با توجه به آن، تشخیص به موقع ناهنجاری و چسبندگی با استفاده از معاینات سونوگرافی زود هنگام و جلوگیری از ادامه‌ی حاملگی می‌تواند در چنین مواردی راهکار مناسبی باشد.

**کلمات کلیدی:** دوقلو، بهم چسبیده، تشخیص پره ناتال

**ارجاع:** مبارکی معصومه، تاج پور مهناز. **دوقلوهای بهم چسبیده: یک گزارش نادر از توراکو اومفالوپاگوس.** مجله دانشکده پزشکی زابل ۱۴۰۱؛ ۹۴: (۲)۵.

### مقدمه

تخمک‌گذاری شده‌اند، دیده می‌شود. زایمان در این بیماران در صورت نارس بودن از طریق واژینال و در صورت ترم بودن، برای جلوگیری از وارد شدن تروما به مادر از طریق سزارین صورت می‌گیرد (۴). دوقلوهای توراکو اومفالوپاگوس از ناحیه‌ی قفسه‌ی سینه فوقانی تا حول و حوش ناف به همدیگر چسبیده‌اند. غالباً مذکر و همراه با ناهنجاری‌های دیگر مانند ناهنجاری‌های قلبی و اومفالوسل مشاهده می‌شوند (۵).

### شرح مورد

مادر، ۳۴ ساله G5 P4 L5 که در تاریخ ۱۴۰۰/۳/۲۸ با شکایت درد و خون‌ریزی به بیمارستان ولایت شهرستان سرباز مراجعه نمود، هنگام پذیرش در سمع، ضربان قلب یک قل سمع و قل دیگر شنیده نشد، مادر سابقه‌ی هیچ گونه بیماری یا ناهنجاری را نداشت و در طول حاملگی، مراقبت‌های پره‌ناتال را به صورت ناکامل انجام داده بود.

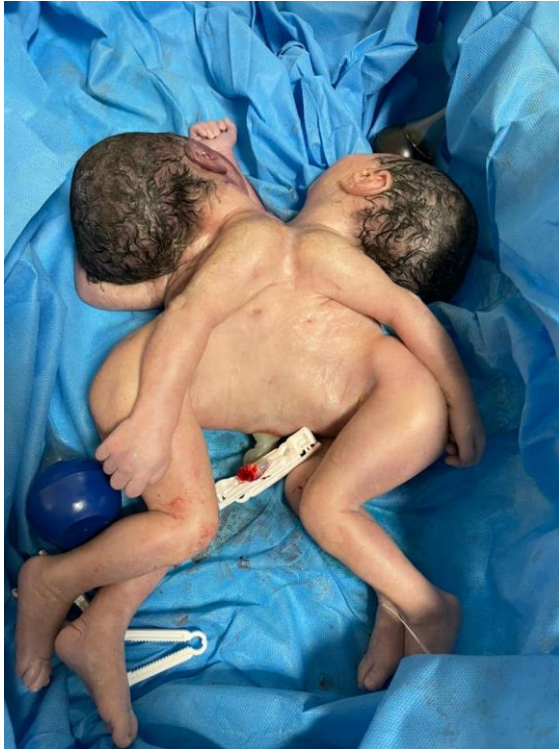دوقلویی همراه با ناهنجاری‌های متعددی، از جمله دوقلویی بدون قلب (آکاردیا) و دوقلویی بهم چسبیده است که از عدم جدا شدن صفحه‌ی رویانی در روز ۱۵-۱۳ ناشی می‌شود (۱). بروز دوقلویی بهم چسبیده در دوقلوهای مونوزیگوت از حدود ۱ در ۵۰/۰۰۰ تا ۱ در ۱۰۰/۰۰۰ تولد می‌باشد (۲). دوقلوهای بهم چسبیده طبق مناطق چسبندگی اینگونه طبقه‌بندی می‌شوند: توراکوپاگوس (قفسه سینه)، اومفالوپاگوس (شکم)، پیگوپاگوس (خاجی)، ایسکیوپاگوس (لگن)، کرانیوپاگوس (جمجمه)، سفالوپاگوس (صورت)، وراکوپاگوس (پشتی). توراکوپاگوس شایع‌ترین نوع آن می‌باشد. ۷۵ درصد دوقلوهای بهم چسبیده به شکل توراکو اومفالوپاگوس دیده می‌شود (۳). علت این نوع دوقلویی هنوز مشخص نیست اما بر اساس گزارش‌های مختلف T بیشتر در خانم‌هایی که در هنگام حاملگی کنتراسپتیو استفاده کرده‌اند یا القای

۱- مربی، گروه مامایی، دانشکده‌ی پرستاری و مامایی، دانشگاه علوم پزشکی ایران، تهران، ایران

۲- جراح و متخصص زنان و زایمان، دانشگاه علوم پزشکی ایران، تهران، ایران

نویسنده مسؤول: معصومه مبارکی

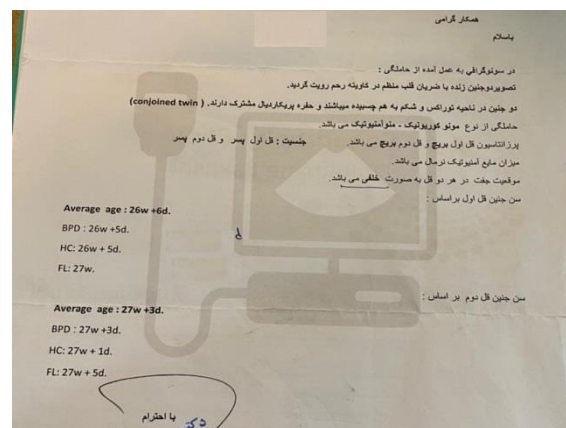
دوقلوهای بهم چسبیده با وجود شایع بودن دیستوشی، امکان پذیر است. زیرا اتصال، اغلب اوقات انعطاف پذیر می باشد. در صورتی که جنین‌ها ترم باشند، ممکن است زایمان واژینال تروماتیک باشد، بنابراین در این موارد بهتر است سزارین انجام شود. میزان مرگ و میر در این دوقلوها بالا بوده و در صورت زنده ماندن نیز طول عمر کوتاهی دارند (۱). در گزارش ما، زایمان به صورت سزارین و اورژانسی انجام شد.



شکل ۲. جنین‌های تورااکواومفالوپاگوس متولد شده

دو نظریه‌ی متفاوت در مورد تشکیل دوقلوهای بهم چسبیده پیشنهاد شده است: بر اساس نظریه‌ی «شکافت» ۱۳ تا ۱۵ روز پس از لقاح دیسک جنینی دچار یک جدایی بصورت ناقص می‌شوند. بر اساس نظریه‌ی دوم: «همجوشی» دیسک‌های جنینی تک تخمکی دچار پیوستگی ثانویه می‌شوند. به تازگی نظریه‌ی همجوشی، پذیرفته شده است زیرا می‌تواند تشکیل تمام انواع جنین‌های بهم چسبیده را توضیح دهد. استفاده‌ی طولانی مدت از کنتراستپتوهای خوراکی، متابولیسم غیر طبیعی کلسیم، وزن کم مادر و اختلالات تخمک‌گذاری نیز از علل محتمل می‌باشند (۳). در مورد گزارش ما، در بیمار، سابقه‌ی دوقلویی وجود داشت اما سابقه‌ی هیچگونه بیماری و مصرف داروی خاصی وجود نداشت.

خود بیمار، والدین، خواهر و برادران بیمار سابقه‌ی بیماری خاصی نداشتند. بیمار سابقه‌ی دو قلوزایی ترم و سالم در بارداری قبلی به صورت واژینال در منزل را ذکر می‌کرد. مادر Lmp نمی‌دانست و در معاینه‌ی شکم ارتفاع رحم ۳۴ هفته و طبق سونوگرافی که به همراه داشت (در تاریخ ۱۴۰۰/۰۲/۲۵ انجام داده بود): حاملگی مونوکوریونیک-مونوآمیوتیک، حجم مایع آمنیوتیک نرمال و موقعیت خلفی بود، تصویر دو جنین زنده و مذکر و هر دو بریج که در ناحیه‌ی تورااکس و شکم به هم چسبیده می‌باشند و حفره‌ی پریکاردیال مشترک دارند با سن حاملگی قل اول ۲۶ هفته و ۶ روز و قل دوم ۲۷ هفته و ۳ روز مشاهده شد. (شکل ۱) و جنین‌ها به ترتیب ۳۱ هفته و ۴ روز و ۳۲ هفته و ۲ روز بودند. در معاینه‌ی واژینال: دیلاتاسیون ۶ سانتی‌متر، افسامن ۶۰ درصد، سفالیک، کیسه آب سالم و خون‌ریزی در حدود Bloody Show بود. مادر پس از بستری به صورت اورژانسی به اتاق عمل تحویل داده شد و تحت جراحی سزارین قرار گرفت. جنین‌ها با وزن جمعاً ۳۲۰۰ گرم و بند ناف مشترک متولد شده، آپگار جنین‌ها ۱/۱۰ بود، اقدامات اولیه‌ی احیا انجام شد که پاسخی نداشت و با توجه به اینکه جنین‌ها از ناحیه‌ی قفسه‌ی سینه تا شکم به هم چسبیده بودند به علت پیوزیشن نامناسب PPV و اینتوباسیون امکان‌پذیر نبود و با توجه به عدم امکان احیا و عدم تلاش تنفسی نوزادان، قلب نوزادان ارست و عملیات احیا با توجه به آنومالی مغایر با حیات، خاتمه یافت (شکل ۲).



شکل ۱. سونوگرافی انجام شده از مادر در هفته‌ی ۲۷ بارداری

### بحث و نتیجه‌گیری

دوقلویی بهم چسبیده، از نادرترین ناهنجاری‌های دوقلویی بوده و گزارش آن یک واقعه‌ی مهم می‌باشد، زایمان واژینال

مراقبت‌های ناکافی همواره احتمال داشت مادر با خطرات بیشتری رو به رو شود که این مورد اهمیت انجام مراقبت‌های پیش از تولد را نشان می‌دهد.

این مقاله به علت گزارشات انگشت شماری از تولد دوقلوهای بهم چسبیده در دنیا، به نگرارش در آمده است. با توجه به مرگ و میر بالای این دوقلوها و با توجه به اینکه سونوگرافی در طول دوره‌ی حاملگی امکان تشخیص به موقع را فراهم می‌نماید، در برخی از کشورها در صورت وجود ناهنجاری‌های شدید و شدت زیاد به هم چسبندگی، اقدام به سقط جنین و توقف حاملگی می‌نمایند و در مواردی که امکان جراحی وجود داشته باشد با استفاده از روش‌های جراحی، دوقلوها را از همدیگر جدا می‌نمایند. مراقبت‌های پیش از تولد برای حصول موربیدیت و مورتالیتته‌ی کمتر، اهمیت بسزایی دارد.

#### تشکر و قدردانی

از بیمار محترمی که اطلاعات خود را به صورت کامل و با صبوری در اختیار ما گذاشت، متشکریم. همچنین نویسندگان این مقاله بر خود لازم می‌دانند از مرکز درمانی بیمارستان ولایت دانشگاه علوم پزشکی ایرانشهر تقدیر و تشکر نمایند.

#### References

1. Amini, Ali, Bedakhsh. A report of 2 cases of conjoined twins of omphalopagus and dysphalus with multiple anomalies [In Persian]. Razi J Med Sci 2003; 10(36): 503-8.
2. Singh Y, Kathpalia SK, Bal H, Arif NK. Early prenatal diagnosis in a case of conjoined twin with Craniopagus and Thoraco-omphalopagus. Med J Armed Forces India 2012; 68(4): 381-2.
3. Öksüzöğlü A, Moralıoğlu Ö, Aktulay A, Engin-Üstün Y, Çelen Ş, Mollamahmutoğlu L. Conjoined twins: A case report of thoraco-omphalopagus. J Ankara Univ Fac Med 2011; 64(3): 141-3.
4. Creasy R, Iams D. Preterm labor and delivery in: Maternal-Fetal medicine. 4<sup>th</sup> ed. Philadelphia, PA: W.B Saunders Co; 1999.
5. Calderoni DR, Mizukami A, Nunes PHF, Kharmandayan P. Thoraco-omphalopagus asymmetric conjoined twins: report of a case and complete review of the literature. Journal of Plastic, Reconstructive & Aesthetic Surgery. 2014; 67(1): e18-e21.
6. Sukcharoen N, Wannakrairot P. Sonographic prenatal diagnosis of congenital heart defects in thoraco-omphalopagus. Asia Oceania J Obstet Gynaecol 1993; 19(1): 43-9.

حدود ۱ درصد دوقلوهای مونوزیگوت به صورت دوقلویی به هم چسبیده تظاهر می‌کنند، اکثر این دوقلوها مؤنث می‌باشند (۷۰-۷۵ درصد) و اغلب آن‌ها در معرض تولد زودرس و مرگ و میر بالا قرار دارند (۲). در موردی که ما بررسی کردیم نیز دوقلوها به صورت پره ترم به دنیا آمده‌اند و اندکی پس از تولد مردند، ولی بر خلاف اینکه اکثراً مؤنث می‌باشند، در این مورد دو نوزاد مذکر بودند.

حدود ۹۰ درصد دوقلوهای توراكووومفالوپاگوس دارای پریکارد مشترک و ۷۰ درصد آن‌ها قلب‌های مشترک دارند. مطالعه‌ی Sukcharoen و Wannakrairot، اهمیت استفاده از تشخیص سونوگرافیک پیش از تولد برای مدیریت جنین‌های توراكووپاگوس را نشان می‌داد و اشاره داشت که اکوکاردیوگرافی دو بعدی و بررسی داپلر رنگی برای بررسی سیستم قلبی-عروقی مناسب است تا با والدین در مورد گزینه‌های پیش رو برای مراقبت‌های بعدی و مدیریت زایمان و ارزیابی پس از تولد مشورت شود (۶). در گزارش مورد بررسی ما، مادر مراقبت‌های پره‌ناتال را به صورت نامرتبی انجام داده و سونوگرافی در مراحل اولیه‌ی بارداری (که امکان انجام سقط را فراهم می‌کرد) و همچنین آنومالی اسکن انجام نداده بود که در هفته‌های بالاتر بارداری، تشخیص انجام شد و به علت