



## Evaluation of the Effect of Magnification on Proximal Caries Diagnosis Via Digital Bitewing Radiography

Sahel Kamgar<sup>1</sup>

Ahmad Reza Talaeipour<sup>2</sup>

Ladan Hafezi<sup>3</sup>

1. Postgraduate Student, Department of Endodontics, School of Dentistry, Islamic Azad University, Isfahan (Khorasgan) Branch, Isfahan, Iran.

2. **Corresponding Author:** Professor, Department of Oral and Maxillofacial Radiology, Member of Cranio Maxillofacial Research Center, Islamic Azad University, Dental Branch, Tehran, Iran. **Email:** ar\_talai@yahoo.com

3. Assistant Professor, Maxillofacial Radiology Department, School of Dentistry, Tehran Medical Science of Islamic Azad University, Tehran, Iran.

### Abstract

**Introduction:** Identification of proximal caries is a major challenge faced by dentists. Bitewing radiograph is the method commonly used to detect proximal caries. Another method includes the use of magnification in digital bitewing radiograph. The aim of this study was to assess the efficacy of magnification on the diagnosis of proximal caries.

**Materials & Methods:** In this descriptive study 40 sound human molars and premolars were selected. Based on the gold standard, the cavities were prepared under contact point on one proximal surface of the tooth. Teeth were mounted and digital bitewing radiographs were taken and images were observed at magnifications 5x, 4x, 3x, 2x, 1x. Every tooth was assessed for caries on a 5 point scale. The data was analyzed by Cochran- Q test.

**Results:** There was a significant difference between the certain sensitivity of proximal caries diagnosis in digital radiography in groups with magnitudes 1, 2 and 3 with magnitude 4 and 5 groups (p value = 0.04). However, between the probable sensitivity (p value = 0.298), definite NVP (p value = 0.496) and probable NVP (p value = 0.819), definite attribute (p value = 0.846) and probability (P) There was no significant difference in proximal caries diagnosis.

**Conclusion:** The accuracy in detecting proximal caries increases with a magnification increase and magnification 2x and 3x have the highest diagnostic accuracy but over increased magnification can reduce the accuracy on proximal caries diagnosis.

**Key words:** Radiography bitewing, Dental caries, Diagnostic imaging, Radiography dental.

**Received:** 26.04.2021

**Revised:** 23.07.2021

**Accepted:** 28.08.2021


**How to cite:** Kamgar S, Talaeipour AR, Hafezi L. Evaluation of the Effect of Magnification on Proximal Caries Diagnosis Via Digital Bitewing Radiography. J Isfahan Dent Sch 2022; 17(4): 448-454.

## بررسی قدرت گزینه‌ی بزرگ‌نمایی در رادیوگرافی بایت‌وینگ دیجیتال در تشخیص پوسیدگی پروگزیمال


۱. دستیار تخصصی، گروه اندودنتیکس، دانشکده‌ی دندان پزشکی، دانشگاه آزاد اسلامی واحد اصفهان (خوراسگان)، اصفهان، ایران.

۲. نویسنده مسؤول: استاد، گروه رادیولوژی فک و صورت، مرکز تحقیقات مجمه، فک و صورت، دانشگاه آزاد اسلامی واحد تهران، تهران، ایران.  
Email: ar\_talai@yahoo.com

۳. استادیار، گروه رادیولوژی فک و صورت، دانشکده‌ی دندان پزشکی، دانشگاه آزاد اسلامی واحد تهران، تهران، ایران.

ساحل کامگار<sup>۱</sup> 

احمدرضا طلایی‌پور<sup>۲</sup> 

لادن حافظی<sup>۳</sup> 

### چکیده

**مقدمه:** یکی از مشکلات دندان‌پزشکان، تشخیص پوسیدگی پروگزیمال است. رادیوگرافی بایت‌وینگ، مرسوم‌ترین روش برای تشخیص این پوسیدگی است. البته از سیستم دیجیتال نیز می‌توان برای تشخیص این پوسیدگی استفاده نمود. هدف از این مطالعه، بررسی اثر بزرگ‌نمایی تصاویر بایت‌وینگ دیجیتال در تشخیص پوسیدگی پروگزیمال بوده است.

**مواد و روش‌ها:** در این مطالعه‌ی توصیفی، ۴۰ دندان دائمی مولر و پرمولر انسانی انتخاب شدند. بر اساس استاندارد طلایی، حفراتی زیر سطح تماس پروگزیمال ایجاد گردید. دندان‌ها مانع شده و رادیوگرافی بایت‌وینگ دیجیتال گرفته شد و تصاویر در بزرگ‌نمایی‌های X<sub>1</sub>، X<sub>2</sub>، X<sub>3</sub>، X<sub>4</sub> و X<sub>5</sub> بررسی گردید. در مورد هر یک از دندان‌ها، تشخیص پوسیدگی طبق روش ۵ درجه‌ای رتبه‌بندی شدند. داده‌ها توسط آزمون Cochrane تجزیه و تحلیل شد ( $\alpha < 0/05$ ).

**یافته‌ها:** بین حساسیت قطعی و PPV قطعی تشخیص پوسیدگی پروگزیمال در رادیوگرافی دیجیتال در گروه با بزرگ‌نمایی‌های ۱، ۲ و ۳ با گروه دارای بزرگ‌نمایی ۴ و ۵، تفاوت معنی‌دار وجود داشت ( $p \text{ value} = 0/04$ ). ولی بین حساسیت احتمالی ( $p \text{ value} = 0/218$ )، NVP قطعی ( $p \text{ value} = 0/461$ ) و NVP احتمالی ( $p \text{ value} = 0/819$ )، ویژگی قطعی ( $p \text{ value} = 0/864$ ) و ویژگی احتمالی ( $p \text{ value} = 0/652$ ) تشخیص پوسیدگی پروگزیمال در بزرگ‌نمایی‌های مورد مطالعه، تفاوت معنی‌دار وجود نداشت.

**نتیجه‌گیری:** افزایش بزرگ‌نمایی، می‌تواند باعث افزایش دقت تشخیص پوسیدگی پروگزیمال شود. بزرگ‌نمایی ۲ و ۳ دارای بالاترین دقت تشخیص هستند ولی با افزایش بیش از حد بزرگ‌نمایی، دقت تشخیص کاهش می‌یابد.

**کلید واژه‌ها:** پوسیدگی دندان، رادیوگرافی بایت‌وینگ، رادیوگرافی دیجیتال، رادیوگرافی تشخیصی.

تاریخ پذیرش: ۱۴۰۰/۰۶/۰۶

تاریخ اصلاح: ۱۴۰۰/۰۵/۰۱

تاریخ ارسال: ۱۴۰۰/۰۲/۰۶

استناد به مقاله: کامگار ساحل، طلایی‌پور احمدرضا، حافظی لادن. بررسی قدرت گزینه‌ی بزرگ‌نمایی در رادیوگرافی بایت‌وینگ دیجیتال در تشخیص پوسیدگی پروگزیمال. مجله دانشکده دندان پزشکی اصفهان. ۱۴۰۰؛ ۱۷: (۴) ۴۵۴-۴۴۸.

## مقدمه

پوسیدگی پروگزیمال، یک نوع پوسیدگی است که در سطح صاف مزیمال یا دیستال دندان زیر Contact point ایجاد می‌گردد (۱) و شیوع بسیار بالایی در میان انواع پوسیدگی دارد (۲) و یک بیماری چند عاملی است که فاکتورهای دندان، میکروفلور و رژیم غذایی در آن مؤثرند (۳). عدم تشخیص به موقع و گسترش آن، عوارض غیر قابل جبرانی از قبیل تخریب نسج دندان و از دست رفتن عملکرد زیبایی در پی دارد.

یکی از مشکلات دندان‌پزشکان، تشخیص این پوسیدگی است که با معاینه‌ی بالینی و با کمک دید مستقیم، امکان تشخیص آن وجود ندارد؛ بنابراین رادیوگرافی‌های مناسب برای تشخیص آن ضروری می‌باشد (۱).

تصویربرداری بایت‌وینگ (Bitewing) BW (سودمندترین و شایع‌ترین رادیوگرافی در تشخیص این پوسیدگی است (۳) با این حال به علت تنوع و تغییر در شیوع پوسیدگی، ماهیت و سیر این پوسیدگی همواره با مشکل همراه است.

رادیوگرافی دیجیتال به عنوان یک سیستم تشخیصی کامپیوتری، یک سیستم رو به رشد است و استفاده از نرم‌افزارها در این رادیوگرافی می‌تواند توانایی دندان‌پزشک را در تشخیص و طبقه‌بندی پوسیدگی افزایش دهد.

امروزه استفاده از رادیوگرافی دیجیتال در استفاده‌های کلینیکی از جمله تشخیص پوسیدگی بسیار مفید هستند و در این سیستم امکان ذخیره‌سازی، بهبود کیفیت تصویر و افزایش دقت با آنالیز تصاویر به طور خودکار صورت می‌گیرد (۳). از مزایای دیگر این تصویربرداری حذف ماده‌ی ظهور و ثبوت شیمیایی و ورقه‌های سربی می‌باشد. تصاویر به صورت الکترونیکی به مراکز بهداشتی دیگر بدون هیچ گونه تغییر در کیفیت اصلی منتقل می‌شوند (۴). همچنین بزرگ‌نمایی در عکس دیجیتالی روی تشخیص پوسیدگی پروگزیمال می‌تواند مؤثر باشد (۱).

Vieira و همکاران (۵)، در ارزیابی ضایعات پوسیدگی پروگزیمال با استفاده از سیستم‌های رادیوگرافیک دیجیتال به

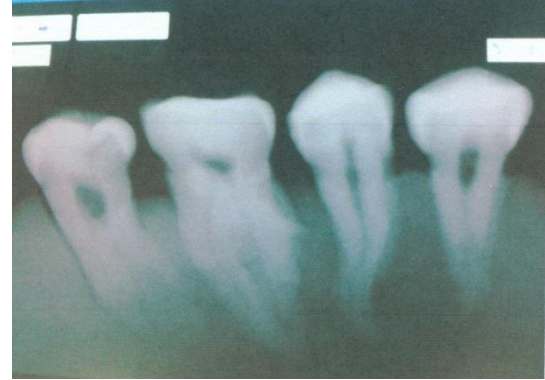این نتیجه رسیدند که در استفاده از سیستم‌های دیجیتال، بیشترین و دقیق‌ترین تشخیص پوسیدگی‌های پروگزیمال توسط مشاهده گر ثبت گردیده بود. در ارزیابی پوسیدگی پروگزیمال در تصاویر رادیوگرافی حاصل از حالت‌های مختلف دیجیتال‌سازی توسط Berkhout و همکاران (۶)، مشخص شد که رزولوشن بالا و بزرگ‌نمایی، تأثیر مثبتی در تشخیص پوسیدگی ندارد.

با توجه به مطالعات گسترده‌ای که در زمینه‌ی پوسیدگی صورت گرفته و اهمیت این موضوع، یافتن یک روش مطمئن و همگام با پیشرفت تکنولوژی، امری ضروری و اجتناب‌ناپذیر است. بنابراین در این مطالعه به بررسی قدرت گزینه‌ی بزرگ‌نمایی تصاویر بایت‌وینگ دیجیتال در تشخیص پوسیدگی پروگزیمال نسبت به روش استاندارد (in vitro) پرداخته شد. بر طبق فرضیه‌ی صفر مطالعه، افزایش بزرگ‌نمایی در رادیوگرافی بایت‌وینگ دیجیتال، باعث افزایش دقت در تشخیص پوسیدگی پروگزیمال نمی‌شود.

## مواد و روش‌ها

در این مطالعه‌ی توصیفی، ۴۰ دندان مولر و پرمولر (۸۰ سطح پروگزیمال) خارج شده از فک انسان که فاقد پوسیدگی، ترک و شکستگی بودند، جمع‌آوری گردید. بر روی ۴۰ سطح پروگزیمال دندان بر اساس استاندارد طلایی، حفراتی ایجاد گردید که دارای عمق و وسعت یکسان بودند و محل آن‌ها زیر نقاط تماس پروگزیمال بود. به این صورت که ابتدا با استفاده از فرز روند ۱/۲ (D&Z, Germany) توربین زیر Contact point حفره‌ای ایجاد شد و سپس این حفره توسط فرز روند ۱ (D&Z, Germany) آنگل عریض‌تر و عمیق‌تر شد، به طوری که Shank فرز پس از رسیدن به سطح دندان از تراش اضافی جلوگیری کند. دندان‌ها در تماس پروگزیمال با ماده‌ی پوتی مانت شده و با دستگاه رادیوگرافی دیجیتال (orix 65) بایت‌وینگ دیجیتال گرفته شد و سپس با نرم‌افزار Dr Sani و در بزرگ‌نمایی‌های X1، X2، X3، X4 و X5 توسط سه رادیولوژیست دهان، فک و

صورت بررسی شدند. در مرحله‌ی اول، رادیوگرافی‌های دیجیتال بر روی کامپیوتر و با نور معمولی مشاهده شدند و در مرحله‌ی بعد، تصاویر دیجیتال را با بزرگ‌نمایی مشاهده کردند (شکل ۱، ۲).

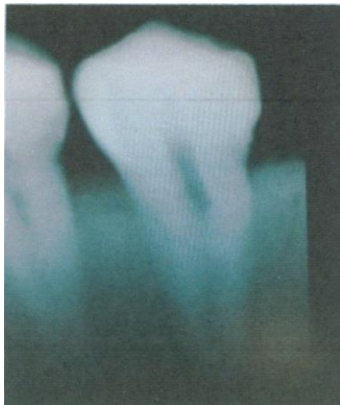

شکل ۱: رادیوگرافی بدون بزرگ‌نمایی

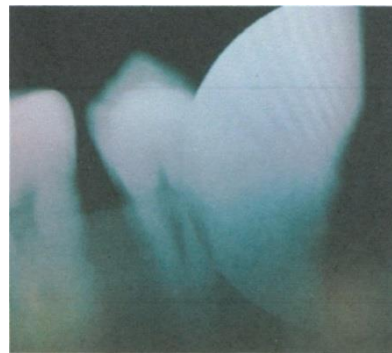در مورد هر یک از دندان‌ها تشخیص پوسیدگی طبق روش ۵ درجه‌ای به روش زیر رتبه‌بندی شدند:  
 ۰ = قطعاً پوسیدگی ندارد؛ ۱ = احتمالاً پوسیدگی ندارد؛  
 ۲ = نامشخص؛ ۳ = احتمالاً پوسیدگی دارد؛ ۴ = قطعاً پوسیدگی دارد.

پس از انجام بررسی‌ها به تعیین قدرت (تعیین شاخص‌های حساسیت، ویژگی، NPV (ارزش اخباری منفی) و PPV (ارزش اخباری مثبت) پرداخته شد.

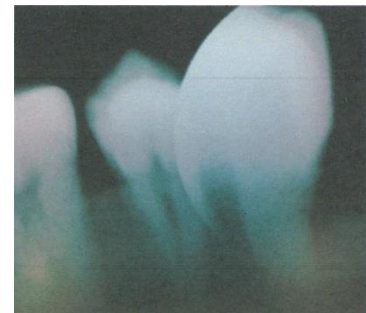داده‌های به دست آمده توسط آزمون آماری Cochran version 22, IBM) SPSS نسخه‌ی ۲۲ (Corporation, Armonk, NY) تجزیه و تحلیل شدند ( $\alpha < 0.05$ ).



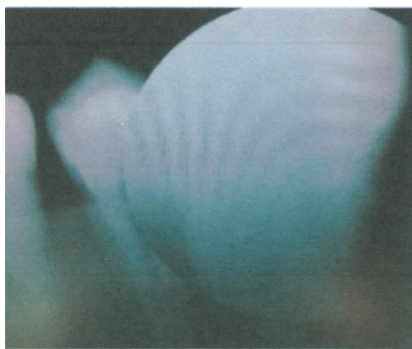بزرگ‌نمایی ۱



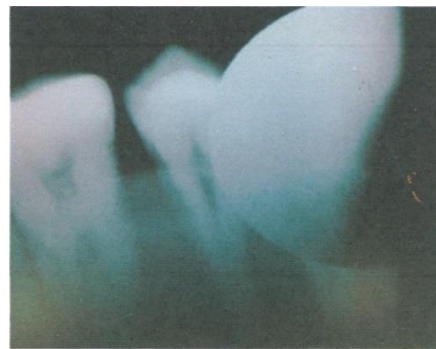بزرگ‌نمایی ۲



بزرگ‌نمایی ۳



بزرگ‌نمایی ۴



بزرگ‌نمایی ۵

شکل ۲: بزرگ‌نمایی رادیوگرافی

رادیوگرافی دیجیتال در بزرگ‌نمایی‌های مورد بررسی، تفاوت آماری معنی‌دار وجود نداشت. حساسیت قطعی تشخیص پوسیدگی پروگزیمال بین

#### یافته‌ها

بین ویژگی قطعی ( $p \text{ value} = 0.0864$ ) و ویژگی احتمالی ( $p \text{ value} = 0.0652$ ) تشخیص پوسیدگی پروگزیمال در

رادیوگرافی دیجیتال در بزرگ‌نمایی‌های مورد بررسی تفاوت آماری معنی‌دار وجود نداشت. PPV قطعی تشخیص پوسیدگی پروگزیمال بین بزرگ‌نمایی ۱ و بزرگ‌نمایی ۲، ۳، ۴ و ۵ تفاوت معنی‌دار بود (p value = ۰/۰۴) ولی بین PPV احتمالی در بزرگ‌نمایی‌های مورد مطالعه، تفاوت معنی‌دار وجود نداشت (p value = ۰/۰۹) (جدول ۱).

بزرگ‌نمایی‌های ۱، ۲ و ۳ و بزرگ‌نمایی ۴ و ۵ تفاوت معنی‌دار وجود داشت (p value = ۰/۰۴). ولی بین حساسیت احتمالی تشخیص پوسیدگی پروگزیمال در بزرگ‌نمایی‌های مورد مطالعه تفاوت معنی‌دار وجود نداشت (p value = ۰/۲۱۸). بین NVP قطعی (p value = ۰/۴۶۱) و NVP احتمالی تشخیص پوسیدگی پروگزیمال در

جدول ۱: ارزش تشخیص رادیوگرافی دیجیتال با بزرگ‌نمایی در تشخیص پوسیدگی پروگزیمال (حدود اطمینان ۹۵ درصد)

آزمون تشخیص	ویژگی قطعی	ویژگی احتمالی	حساسیت قطعی	حساسیت احتمالی	NPV قطعی	NPV احتمالی	PPV قطعی	PPV احتمالی
بزرگ‌نمایی ۱	۲۸ (۱۲-۵۸)	۴۶ (۱۷-۸۷)	۵۷/۳۳ (۴۵-۶۵)	۷۸/۳۳ (۶۰-۹۰)	۴۷/۱۱ (۳۵/۶-۵۴/۳)	۸۰ (۶۷-۹۲)	۴۸/۰۴ (۳۶/۷-۶۱/۲)	۸۵/۷۷ (۷۴/۳-۹۸/۶)
بزرگ‌نمایی ۲	۳۵ (۵-۹۲)	۴۳ (۷-۹۲)	۶۸ (۴۵-۶۵)	۸۳ (۶۵-۹۲)	۷۵/۳ (۷۵/۲-۸۲/۶)	۸۴/۱۱ (۷۳-۹۴)	۸۹/۸ (۶۸/۳-۹۸/۶)	۹۱/۲۱ (۷۴/۳-۹۸/۶)
بزرگ‌نمایی ۳	۳۴ (۵-۹۵)	۴۴ (۵-۹۷)	۴۴ (۳۵-۸۷)	۸۴ (۰-۹۳)	۶۰/۱۶ (۶۰/۱-۸۵/۳)	۷۳/۳۳ (۵۹/۱۶-۸۹/۱)	۸۱/۴-۹۸/۶	۴۸/۲-۲/۸۱
بزرگ‌نمایی ۴	۳۴ (۵-۹۲)	۴۴ (۵-۹۲)	۴۴ (۲۰-۸۰)	۸۴ (۶۵-۹۵)	۶۲/۱۶ (۲۸/۳-۶۴/۹)	۴۹/۶-۹۵/۸	۸۹/۱ (۳۷-۸۹/۱)	۳۶/۷-۷۴/۸
بزرگ‌نمایی ۵	۳۴ (۲-۸۵)	۴۱/۶۶ (۵-۸۵)	۳۵/۵ (۱۲-۸۲)	۶۴ (۵۲-۸۵)	۵۶/۸۶ (۳۹/۸-۸۱/۲)	۳۶/۷-۷۴/۸	۷۰/۳ (۵۱/۲-۸۸/۹)	۴۱/۶-۸۹/۱
<b>p value</b>	۰/۸۶۴	۰/۶۵۲	۰/۰۴	۰/۲۱۸	۰/۴۶۱	۰/۸۱۹	۰/۰۴۸	۰/۰۹۷

### بحث

فرضیه‌ی صفر تأیید نشد و چنانچه نتایج نشان داد، افزایش بزرگ‌نمایی می‌تواند باعث افزایش دقت تشخیص پوسیدگی پروگزیمال شود و بزرگ‌نمایی ۲ و ۳ دارای بالاترین دقت تشخیص بودند.

در شاخص‌های آماری، ویژگی قطعی، ویژگی احتمالی، حساسیت احتمالی و NPV قطعی، NVP احتمالی و PPV احتمالی در گروه تصاویر با بزرگ‌نمایی ۱ و گروه تصاویر با بزرگ‌نمایی ۲، ۳، ۴ و ۵ اختلاف معنی‌دار وجود نداشت.

از آن‌جا که بین شاخص‌های آماری، حساسیت قطعی گروه‌های با بزرگ‌نمایی ۱، ۲ و ۳ با گروه‌های با بزرگ‌نمایی ۴ و ۵ اختلاف معنی‌دار وجود داشت، می‌توان نتیجه گرفت که در بزرگ‌نمایی ۴ و ۵، دقت تشخیص پوسیدگی

پروگزیمال کاهش می‌یابد و از آن‌جا که بین شاخص آماری PPV قطعی در گروه با بزرگ‌نمایی ۱ با گروه‌های ۲، ۳، ۴ و ۵ تفاوت معنی‌دار وجود داشت، پس دقت تشخیص سطح فاقد پوسیدگی در بزرگ‌نمایی ۲، ۳، ۴ و ۵ افزایش می‌یابد. Møystad و همکاران (۷) در بررسی تأثیر بزرگ‌نمایی تصاویر دیجیتال رادیوگرافی بایت‌وینگ بر روی تشخیص پوسیدگی پروگزیمال به این نتیجه رسیدند که بزرگ‌نمایی تصاویر دیجیتال روی نحوه‌ی عملکرد مشاهده‌گر در تشخیص پوسیدگی تأثیر مثبت داشته بطوری که وقتی بزرگ‌نمایی بیشتر شود، می‌تواند باعث کاهش صحت تشخیص گردد که با نتایج مطالعه‌ی حاضر مطابقت داشت. همچنین در بررسی تأثیر اندازه‌ی تصاویر در تشخیص پوسیدگی پروگزیمال توسط Haak و همکاران (۸) مشخص

در مطالعه‌ی تفاخری و همکاران (۱۳) در مقایسه‌ی دقت تشخیص رادیوگرافی پانورامیک دیجیتال و بایت‌وینگ در تشخیص پوسیدگی‌های دندان‌های مولر به این نتیجه رسیدند که رادیوگرافی دیجیتال پانورامیک می‌تواند جایگزین مناسبی برای رادیوگرافی بایت‌وینگ باشد که در هر سه مطالعه، بزرگ‌نمایی بررسی نشده بود.

به طور کلی ارزیابی‌های رادیوگرافی در امر تشخیص، کار دشواری بوده و فاکتورهای مختلفی از جمله سیستم‌های تصویربرداری، مانیتور، شرایط مشاهده، دستکاری تصاویر، نوع فیلم، جنسیت افراد، زمان مورد استفاده جهت تشخیص ضایعات (افراد با تجربه در زمان کوتاه‌تری تشخیص می‌دهند، افرادی که تصمیم به بررسی بیشتر می‌گیرند و افرادی که در تشخیص پوسیدگی مشکوک می‌شوند، احتمال تشخیص مثبت کاذب را بالا می‌برند) تشخیص فرد مشاهده‌گر را تحت تأثیر قرار می‌دهد (۱۴).

از جمله محدودیت‌های مطالعه‌ی حاضر، یافتن دندان‌های سالم مولر و پرمولر بود و همچنین مانع دندان‌ها به نحوی که دارای ناحیه‌ی تماس مشابه دنتیشن طبیعی باشند. پیشنهاد می‌شود در آینده مطالعات مشابه روی ارزیابی پوسیدگی‌های اکلوزالی و یا حتی سرویکالی انجام شود. همچنین اثر سایر ابزارهای نرم‌افزاری رادیوگرافی دیجیتال؛ مثل کانتراست و رزولوشن روی دقت تشخیص پوسیدگی‌ها مورد ارزیابی قرار بگیرد.

### نتیجه‌گیری

افزایش بزرگ‌نمایی، می‌تواند باعث افزایش دقت تشخیص پوسیدگی پروگزیمال شود. بزرگ‌نمایی ۲ و ۳ دارای بالاترین دقت تشخیص هستند ولی با افزایش بیش از حد بزرگ‌نمایی، دقت تشخیص کاهش می‌یابد.

شد در تصاویر با بزرگ‌نمایی ۱:۷ نسبت به تصاویر با بزرگ‌نمایی ۱:۱ و ۱:۲ میزان تشخیص پایین‌تر است که شاید دلیل آن این باشد که پیکسل تصاویر به صورت ناهمگون بزرگ شده و باعث عدم تشخیص مناسب می‌شود که با نتایج مطالعه‌ی حاضر همخوانی داشت.

Kositbowornchai و همکاران (۹) در مقایسه‌ی قدرت تشخیص پوسیدگی‌های اکلوزال در تصاویر عادی دیجیتال و تصاویر تقویت شده با گزینه‌های نرم‌افزاری Zoom، Sharpness و Pseudo تفاوت معنی‌داری بین استفاده از این نرم‌افزارها و تصاویر عادی نیافتند که مغایر با نتایج مطالعه‌ی حاضر می‌باشد که دلیل آن استفاده از نرم‌افزارهای مختلف یا قدرت تشخیص پایین مشاهده‌گر بود.

نتایج مطالعه‌ی Eickholz و همکاران (۱۰) نشان داد که تشخیص میزان واقعی عمق پوسیدگی در بزرگ‌نمایی ۷ بیشتر بوده و با دستکاری دیجیتال رادیوگرافی دیجیتال، تکرارپذیری تعیین عمق ضایعه را بهبود نمی‌بخشد.

در بیشتر مطالعات به مقایسه‌ی دو روش بایت‌وینگ معمولی و دیجیتال در تشخیص پوسیدگی‌های پروگزیمال پرداخته شده است از جمله دلیلی و همکاران (۱۱)، در بررسی توافق بایت‌وینگ داخل دهانی دیجیتال و سوپر بایت‌وینگ در تشخیص پوسیدگی‌های پروگزیمال به این نتیجه رسیدند که در زمینه‌ی تشخیص پوسیدگی در دو تکنیک تصویربرداری، توافق متوسط وجود داشت لذا بکارگیری تکنیک سوپر بایت‌وینگ داخل دهانی دیجیتال به جای تکنیک بایت‌وینگ داخل دهانی مناسب نمی‌باشد.

همچنین عبدی‌نیان و همکاران (۱۲) در مطالعه‌ی خود رادیوگرافی بایت‌وینگ را بهترین تکنیک برای تشخیص پوسیدگی پروگزیمال بیان کردند.

### References

1. Heymann HO, Swift EJ Jr, Ritter AV. Sturdevant's art & science of operative dentistry. 6th ed. St. Louis: Elsevier Health Sciences; 2014.
2. Ramesh A, Tyndall DA, Ludlow JB. Evaluation of a new digital panoramic system: a comparison with film. Dentomaxillofac Radiol 2001; 30(2): 98-100.



3. White SC, Pharoah MJ. Oral radiology principle and interpretation. 7th ed. St. Louis: Elsevier; 2014. p. 78-99.
4. Sewell J, Drage N, Brown J. The use of panoramic radiography in a dental accident and emergency department. *Dentomaxillofac Radiol* 2001; 30(5): 260-3.
5. Vieira MS, Nogueira CP, Silva MA, Bauer JR, Maia Filho EM. In vitro evaluation of proximal carious lesions using digital radiographic systems. *Scientific World Journal* 2015; 2015: 631508.
6. Berkhout WE, Verheij JG, Syriopoulos K, Li G, Sanderink GC, van der Stelt PF. Detection of proximal caries with high-resolution and standard resolution digital radiographic systems. *Dentomaxillofac Radiol* 2007; 36(4): 204-10.
7. Møystad A, Svanaes DB, Larheim TA, Grøndahl HG. Effect of image magnification of digitized bitewing radiographs on approximal caries detection: an in vitro study *Dentomaxillofac Radiol* 1995; 24(4): 255-9.
8. Haak R, Wicht MJ, Nowak G, Hellmich M. Influence of displayed image size on radiographic detection of approximal caries. *Dentomaxillofac Radiol* 2003; 32(4): 242-6.
9. Kositbowornchai S, Basiw M, Promwang Y, Moragorn H, Sooksuntisakoonchai N. Accuracy of diagnosing occlusal caries using enhanced digital images. *Dentomaxillofac Radiol* 2004; 33(4): 236-40.
10. Eickholz P, Kolb I, Lenhard M, Hassfeld S, Staehle H. Digital radiography of interproximal caries: effect of different filters. *Caries Res* 1999; 33(3): 234-41.
11. Dalili Z, Tavangar M, Daman Sabz S. Agreement of digital intraoral bite-wing and super bite-wing in diagnosis of proximal dental caries. *J Mash Dent Sch* 2012; 36(1): 53-64. [In Persian].
12. Abdinian M, Faghihian R, Faghihian H. Proximal caries detection accuracy using intra oral digital bitewing radiography and conventional intra oral bitewing radiography with film. *J Mazandaran Univ Med Sci* 2015; 25(125): 131-4. [In Persian].
13. Tafakhori Z, Khazaei M, Afshari Poor A. Accuracy of digital panoramic imaging in detection of proximal caries in posterior teeth. *Sadra Med Sci J* 2016; 4(2): 99-106. [In Persian].
14. Haiter-Neto F, dos Anjos Pontual A, Frydenberg M, Wenzel A. A comparison of older and newer versions of intraoral digital radiography systems: diagnosing noncavitated proximal carious lesions. *J Am Dent Assoc* 2007; 138(10): 1353-9.