

کیست هیداتید طحال همراه کیست‌های هیداتید متعدد داخل شکم – گزارش یک مورد نادر

جمال جعفری ندوشن^{*}، احمد شیرین‌زاده^۲، حمیدرضا سلطانی گردفرامرزی^۳

گزارش مورد

مقدمه: کیست هیداتید در شکم شیوع خیلی کمتری نسبت به ریه داشته و شایع‌ترین ارگانی که در شکم درگیر می‌شود کبد است اگرچه به ندرت در طحال به صورت منفرد و یا به صورت درگیری چندارگانی دیده می‌شود بیمار آقای ۲۵ ساله‌ای است که با درد در ناحیه فوقانی و چپ شکم مراجعه داشته که از یک ماه قبل شروع شده و با ماهیت غیر متناوب خفیف شروع و به تدریج بیشتر شده است. در سونوگرافی به عمل آمده از بیمار کیست‌های متعدد در ناحیه طحال گزارش در تصاویر سی‌تی‌اسکن نیز شواهد کیست‌های متعدد هیداتید مشهود بود شکم باز شد توده‌های متعدد کیستیک وجود داشت که با احتیاط خارج شد بعد از ۵ روز بیمار با حال عمومی خوب و با دستور دارویی مبندازول خوراکی از بیمارستان ترخیص شد. کیست‌های هیداتید طحال اگرچه خیلی نادر هستند اما همراهی آن‌ها با درگیری سایر ارگان داخل شکم و نیز خطر بالای پاره شدن آن‌ها و بروز شوک آنافیلاکسی قبل و حین عمل این گروه از کیست‌های هیداتید را نیازمند مراقبت‌های درمانی و جراحی ویژه‌ای می‌کنند لذا در شرایط درگیری چند ارگانی داخل شکمی جراحی با مراقبت‌های خاص قبل و حین عمل اساس درمان این گروه از بیماران می‌باشد.

واژه‌های کلیدی: کیست هیداتیت، شکم

ارجاع: جعفری ندوشن جمال، شیرین‌زاده احمد، سلطانی گردفرامرزی حمیدرضا. کیست هیداتید طحال همراه کیست‌های هیداتید متعدد داخل شکم – گزارش یک مورد نادر. مجله علمی پژوهشی دانشگاه علوم پزشکی شهید صدوقی یزد ۱۳۹۹؛ ۲۸ (۱۱): ۸۳-۳۱۷۸.

۱- استادیار، گروه جراحی عمومی، دانشگاه علوم پزشکی و خدمات بهداشتی درمانی شهید صدوقی یزد، یزد، ایران.

۲- رزیدنت جراحی، گروه جراحی عمومی، دانشگاه علوم پزشکی و خدمات بهداشتی درمانی شهید صدوقی یزد، یزد، ایران.

۳- استادیار، گروه جراحی عمومی، دانشگاه علوم پزشکی ایران، تهران، ایران.

* (نویسنده مسئول): تلفن: ۰۹۱۳۲۷۴۴۶۵۹، پست الکترونیکی: jmalnedooshan@yahoo.com، صندوق پستی: ۸۹۱۳۸۱۴۳۹۶

با ماهیت غیر متناوب خفیف شروع و به تدریج بیشتر شده است. بیمار همراه با درد تهوع و استفراغ نیز داشته است. در معاینه شکم دیستانسین شدید همراه با سابقه یک ماه بیبوست قابل توجه است. در سونوگرافی به عمل آمده از بیمار کیست‌های متعدد در ناحیه طحال گزارش شد که در آزمایشات آنتی‌بادی هیداتید نیز مثبت گزارش شد. در تصاویر سی‌تی‌اسکن نیز شواهد کیست‌های متعدد هیداتید (تصویر ۱) با شک به پرفوراسیون در تمام شکم مشهود بود با آمادگی جهت حفاظت از گسترش مایعات کیست‌های هیداتید به وسیله سرم هایپرتونیک و نیز آمادگی سرویس بیهوشی جهت جلوگیری و مدیریت شوک انفیلاکسی احتمالی شکم باز شد توده‌های متعدد کیستیک وجود داشت که با احتیاط خارج شد هم‌چنین تعدادی از این کیست‌ها پرفوره نیز شده بودند (تصویر ۲). بعد از شستشو شکم بسته شد بعد از ۵ روز بیمار با حال عمومی خوب و با دستور دارویی مبندازول خوراکی از بیمارستان ترخیص شد در بررسی‌های بعد از عمل نیز علائم بالینی بیمار برطرف شده بود.

ملاحظات اخلاقی

پروپوزال این تحقیق توسط دانشگاه علوم پزشکی شهید صدوقی یزد تایید شده است (کد اخلاق IR.SSU.MEDICINE.REC.1399.205503)

از پدر بیمار نیز جهت انتشار این مطلب مجوز گرفته شده است

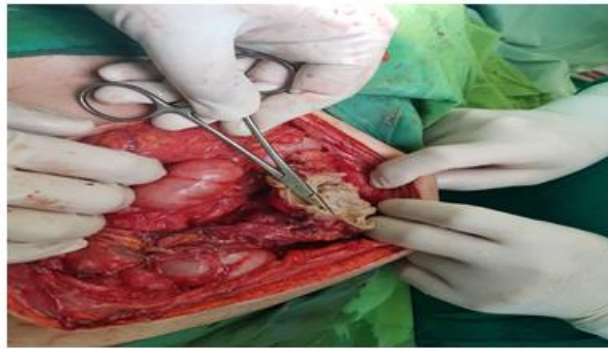
اکینوкокوس کیستیک (Cystic Echinococosis) یک مرحله زیستی از کرم‌های نواری گروه اکینوкокوزیس است که می‌تواند باعث بروز بیماری در میزبان واسط نظیر انسان گردد (۱). کیست هیداتید در شکم شیوع خیلی کمتری نسبت به ریه داشته و شایع‌ترین ارگانی که در شکم درگیر می‌شود کبد است اگرچه به ندرت در طحال به صورت منفرد و یا به صورت درگیری چندارگانی دیده می‌شود (۲،۳) کیست هیداتید در طحال عموماً بدون علامت بوده و به صورت تصادفی در یافته‌های تصویربرداری دیده می‌شود (۴) اگرچه گاهی ممکن است در شرایطی که کیست خیلی بزرگ شده باشد با تظاهرات درد شکم به‌ویژه در ناحیه فوقانی و چپ تظاهر یابد. یافته‌های ایمنولوژیک به‌عنوان یک پارامتر تشخیصی در تائید یافته‌های تصویربرداری می‌تواند کمک‌کننده باشد. درمان این بیماران بسته به طبقه‌بندی جدید سازمان بهداشت جهانی از درمان مدیکال تا جراحی متفاوت است (۲) در این مقاله یک بیمار با کیست هیداتید طحالی بزرگ و درگیری چند ارگانی داخل شکمی که تحت عمل لاپاراتومی قرار گرفته است معرفی خواهد شد.

گزارش مورد

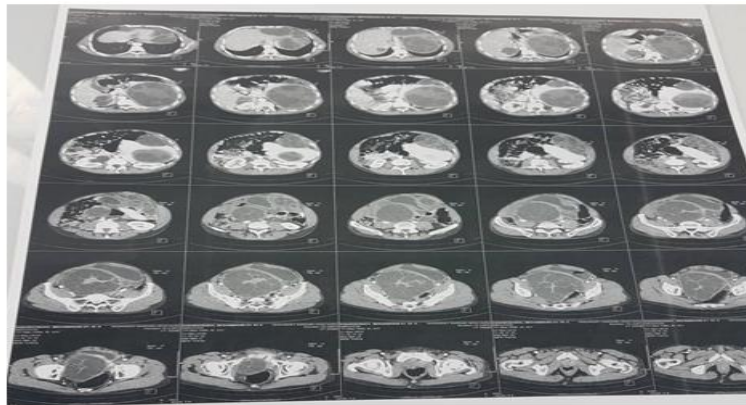
بیمار آقای ۲۵ ساله‌ای است که با سابقه cerebral pulsary از دوران بچگی مراجعه داشته است. درد بیمار در ناحیه LUQ (Left upper quadrant) (بوده که از یک ماه قبل شروع شده و



تصویر ۱: کیست‌های هیداتید متعدد داخل شکمی که به دنبال لاپاراتومی خارج شدند



تصویر ۲: کیست هیداتید پاره شده داخل شکمی



تصویر ۳: تصاویر سی تی اسکن نشان دهنده کیست‌های هیداتید متعدد داخل شکم

می‌دهند. (۶،۷) تشخیص کیست‌های هیداتید داخل شکم بدون علامت عمدتاً به صورت تصادفی بوده و عمدتاً به وسیله سونوگرافی به عنوان یک ابزار در دسترس و نسبتاً ارزان قیمت می‌باشد مطالعات حساسیت سونوگرافی در تشخیص کیست هیداتید داخل شکمی را در حدود ۹۰ تا ۹۵ درصد گزارش کرده‌اند اگر چه برای تشخیص دقیق‌تر نیاز به انجام سی تی اسکن شکم با حساسیت ۹۹ تا ۱۰۰ است (۸-۱۰) MRI نیز در تشخیص کیست‌های هیداتید مخفی موثر بوده است (۱۱-۱۳) درمان کیست‌های هیداتید داخل شکم و به ویژه طحال می‌تواند از درمان طبی تا اسپلنکتومی متفاوت باشد بر اساس طبقه‌بندی WHO در موارد (CE-1 تا CE3a) می‌توان به صورت درمان منفرد طبی شامل آلبندازول بیمار را درمان کرد در شرایط انتخاب دقیق‌تر پلان درمانی بر اساس سایز کیست‌ها نیز متفاوت است در کیست‌های زیر ۵ میلی‌متر درمان آلبندازول به تنهایی موثرترین درمان است اگرچه درمان

بحث

کیست‌های هیداتید داخل شکمی عمدتاً در کبد (۵۵ درصد) رخ می‌دهد اگرچه ریه (۲۵ درصد) رتبه دوم را از نظر درگیری کیست‌های هیداتید دارا می‌باشد کلیه (۲/۵ درصد) قلب (۲/۵ درصد)، استخوان (۲ درصد)، عضلات (۱ درصد)، مغز (۰/۵ درصد) در رتبه‌های بعدی از نظر درگیری کیست‌های هیداتید هستند. تظاهرات بالینی کیست‌های هیداتید داخل شکم نیز بسته به محل و سایشان متفاوت است (۵) از طرفی محل کیست‌های هیداتید با سرعت رشدشان ارتباط معنی‌داری داشته است به طوریکه کیست‌های هیداتید در ریه با سرعت بیشتر و در کبد و کلیه با سرعت کمتری رشد می‌کنند. حتی در مواردی که کیست‌های هیداتید بزرگ هم شده باشند می‌توانند بدون علامت باشند اگرچه در شرایط علامتدار نیز عمدتاً دردهای فلانک و ناحیه فوقانی سمت چپ شکم

درمان بعد از جراحی این بیماران نیز آلبندازول و داروهای هم‌خانواده آن است اگرچه گروهی از جراحان این بیماران را جهت مانیتورینگ دقیق‌تر دریافت مراقبت‌های درمانی قوی‌تر در سرویس عفونی تحت درمان بعد از عمل قرار می‌دهند.

نتیجه‌گیری

کیست‌های هیداتید طحال اگرچه خیلی نادر هستند اما همراهی آن‌ها با درگیری سایر ارگان داخل شکم و نیز خطر بالای پاره شدن آن‌ها و بروز شوک آنافیلاکسی قبل و حین عمل این گروه از کیست‌های هیداتید را نیازمند مراقبت‌های درمانی و جراحی ویژه‌ای می‌کنند لذا در شرایط درگیری چند ارگانی داخل شکمی جراحی با مراقبت‌های خاص قبل و حین عمل اساس درمان این گروه از بیماران می‌باشد.

سپاس‌گزاری

از تمامی دوستانی که در تهیه این مورد نادر یاری کردند و هم‌چنین در درمان این بیمار مساعدت کردند مخصوصاً رزیدنت‌های بخش جراحی و هم‌چنین از مدیر گروه جراحی و معاونت آموزشی گروه کمال تشکر را داریم.

حامی مالی: وجود ندارد.

تعارض در منافع: وجود ندارد.

کیست‌های بزرگتر از ۵ میلی‌متر به روش PAIR (Puncture, aspiration, injection, respiration) نیز موثر بوده است درمان در موارد CE2 و CE3b می‌تواند از راه پوست و یا جراحی باشد اگرچه در موارد CE4 و یا CE5 که کیست‌های غیرفعال هستند تنها Observation کفایت می‌کند درمان جراحی برای کیست‌های هیداتید داخل شکمی در موارد کیست‌های بزرگتر از ۱۰ میلی‌متر، کیست‌های سطحی، کیست‌های پاره شده، کیست در ارگان‌های حیاتی، کیست‌های عود کرده و یا کیست‌های خونریزی دهنده توصیه می‌شود (۱۷-۱۴) اگرچه درمان جراحی برای کیست‌های هیداتید داخل طحال نیز می‌تواند از جراحی با حفظ بخشی از طحال تا اسپلنکتومی متفاوت باشد اما نتایج مطالعات مشابه نشان می‌دهد که تفاوت قابل توجهی در پیامدهای بعد از عمل نظیر میانگین مدت زمان بستری در بیمارستان، میزان عود بیماری و میزان عوارض بعد از عمل بین این دو روش جراحی وجود نداشته است (۱۸) در مواردی که کیست‌های هیداتید ارگان‌های مختلف داخل شکمی را درگیر کرده باشند خطر پارگی آن‌ها نه فقط به جهت بروز پریتونیت شیمیایی بلکه به دلیل شانس بالای بروز شوک آنافیلاکسی یک شرایط تهدیدکننده حیات به‌ویژه به حساب می‌آید (۱۹) به‌همین جهت مقدمات مدیریت شوک آنافیلاکسی حین جراحی‌های کیست‌های هیداتید شکمی یکی از مراقبت‌های مهم بیهوشی حین عمل به‌شمار می‌آید. اساس

References

- 1- Zhuoli Z, Yu Z, Liya X, Mingzhong L, Shengwei L. *Case Report: Laparoscopic Excision of a Primary Giant Splenic Hydatid Cyst: Literature Review*. Am J Trop Med Hyg 2019; 101(4): 821-7.
- 2- Akhan O, Koroglu M, 2007. *Hydatid Disease of the Spleen*. Semin Ultrasound CT MR 2007; 28(1): 28-34.
- 3- Malik AA, Ul Bari S, Younis M, Wani KA, Rather AA. *Primary Splenic Hydatidosis*. Indian J Gastroenterol 2011; 30(4): 175-77.
- 4- Agha RA, Fowler AJ, Saeta A, Barai I, Rajmohan S, Orgill DP; SCARE Group. *The SCARE Statement: Consensusbased Surgical Case Report Guidelines*. Int J Surg 2016; 34: 180-86.

- 5-Larrieu EJ, Frider B. *Human Cystic Echinococcosis: Contributions to the Natural History of the Disease*. Ann Trop Med Parasitol 2001; 95(7): 679-87.
- 6-Rice HE. Pediatric Spleen Surgery. Oldham KT, Colombani PM, Foglia RP, Skinner MA, Ed. *Laparoscopic Cystectomy for Splenic Hydatid Cyst: A Case Report*. Philadelphia, PA: Lippincott Williams & Wilkins 2005: 1518.
- 7-Safioleas S, Misiakos EP, Manti C. *Surgical Treatment for Splenic Hydatidosis*. World J Surg 1997; 21(4): 374-77.
- 8-Safioleas M, Misiakos E, Manti C, Katsikas D, Skalkeas G. *Diagnostic Evaluation and Surgical Management of Hydatid Disease of the Liver*. World J Surg 1994; 18(6): 859-65.
- 9-Dhar P, Chaudhary A, Desai R, Agarwal A, Sachdev A. *Current Trends in the Diagnosis and Management of Cystic Hydatid Disease of the Liver*. J Commun Dis 1996; 28(4): 221-30.
- 10-Xynos E, Pechlivanides G, Tzortzinis A, Papageorgiou A, Vassilakis JS. *Hydatid Disease of the Liver*. Diagnosis and Surgical Treatment. HPB Surg 1991; 4: 59-67.
- 11-Eris C, Akbulut S, Yildiz MK, Abuoglu H, Odabasi M, Ozkan E, et al. *Surgical Approach to Splenic Hydatid Cyst: Single Center Experience*. Int Surg 2013; 98(4): 346-53.
- 12-Al Karawi MA, El-Shiekh Mohamed AR, Yasawy MI. *Advances in Diagnosis and Management of Hydatid Disease*. Hepatogastroenterology 1990; 37(3): 327-31.
- 13-Morris DL, Buckley J, Gregson R, Worthington BS. *Magnetic Resonance Imaging in Hydatid Disease*. Clin Radiol 1987; 38(2): 141-44.
- 14-Brunetti E, Kern P, Vuitton DA. *Writing Panel for the WHOIWGE. Expert Consensus for the Diagnosis and Treatment of Cystic and Alveolar Echinococcosis in Humans*. Acta Trop 2010; 114: 1-16.
- 15-Rinaldi F, Brunetti E, Neumayr A, Maestri M, Goblirsch S, Tamarozzi F. *Cystic Echinococcosis of the Liver: A Primer for Hepatologists*. World J Hepato 2014; 6(5): 293-305.
- 16-WHO Informal Working Group. *International Classification of Ultrasound Images in Cystic Echinococcosis for Application in Clinical and Field Epidemiological Settings*. Acta Trop 2003; 85(2): 253-61.
- 17-Brunetti E, White AC Jr. *Cestode Infestations: Hydatid Disease and Cysticercosis*. Infect Dis Clin North Am 2012; 26(2): 421-35.
- 18-Atmatzidis K, Papaziogas B, Mirelis C, Pavlidis T, Papaziogas T. *Splenectomy Versus Spleen-Preserving Surgery for Splenic Echinococcosis*. Dig Surg 2003; 20(6): 527-31.
- 19-Tarcoveanu E, Pleșa A, Dănilă N, Lupașcu C, Cotea E, Negru R. *Splenic Hydatid Cyst. Observations upon 38 Cases of Splenic Echinococcosis*. Rev Med Chir Soc Med Nat Iasi 2002; 107(2): 311-5.

Splenic hydatid Cyst with Intra-abdominal Hydatid Cyst-Case Report

Jamal Jafari Nodoushan^{†1}, Ahmad Shirinzadeh², Hamid Reza Soltani GerdFaramarzi³

Case Report

Introduction: Hydatid cysts are much less common in the abdomen than in the lungs, and the most common organ involved in the abdomen is the liver, although it is rarely seen in the spleen alone or in multiple organs. The patient was a 25-year-old man who presented with LUQ pain that started one month ago and with a mild non-intermittent nature and it gradually increased. On ultrasound of the patient, multiple cysts in the spleen area were reported. CT scan images also showed evidence of multiple Hydatid cysts. The abdomen was opened. There were several cystic masses that were carefully removed. After 5 days, the patient was in good general condition. oral Mebendazole was prescribed and the patient discharged from the hospital. Although splenic Hydatid cysts are very rare, they are associated with involvement of other organs in the abdomen, as well as the high risk of rupture and anaphylactic shock before and during surgery. This group of hydatid cysts requires special medical care and surgery. Conditions of involvement of several surgical intra-abdominal organs with special care before and during surgery are the basis of treatment of this group of patients.

Keywords: hydatid cyst, abdomen, splenic

Citation: Jafari Nodoushan J, Shirinzadeh A, Soltani GerdFaramarzi H.R. **Splenic hydatid Cyst with Intra-abdominal Hydatid Cyst-Case Report** J Shahid Sadoughi Uni Med Sci 2021; 28(11): 3178-83

^{1,2}Department of General Surgery, shahid sadoughi University of Medical Sciences, yazd, Iran.

³Department of General Surgery, Iran university of Medical sciences, Tehran, Iran.

*Corresponding author: Tel: 09132744659, email: jamalnedooshan@yahoo.com