

ارزیابی هیستوپاتولوژیک بافت بیضه و بررسی تغییرات هورمونی و فاکتورهای مرتبط با ناباروری پس از القای واریکوسل در رت‌های نر بالغ

امید پیش‌قدم^۱، سیده‌ام‌البین قاسمیان^{۲*}، سید مرتضی رزاقی‌منش^۱

مقاله پژوهشی

مقدمه: واریکوسل شایع‌ترین عامل کاهش تولید و کیفیت اسپرم و در نتیجه ناباروری مردان است. هدف مطالعه حاضر بررسی تغییرات هیستوپاتولوژیک بافت بیضه، سطوح هورمون‌های LH، FSH و تستوسترون و پارامترهای اسپرمی (حیات، تعداد و تحرک) در موش‌های صحرایی نر بالغ پس از القای واریکوسل بود.

روش بررسی: مطالعه حاضر یک تحقیق آزمایشگاهی و بنیادی بود که روی ۱۲ سر موش صحرایی نر بالغ از نژاد ویستار با سن ۱۲ هفته و وزن میانگین ۱۶۰ گرم صورت گرفت. نمونه‌ها به دو گروه کنترل و آزمایشی تقسیم شدند. در گروه آزمایشی، با انجام عمل جراحی بر روی ورید کلیه چپ، واریکوسل در بیضه چپ ایجاد شد. پس از ۲ ماه، نمونه‌های خون، اسپرم و بافت بیضه از هر دو گروه جمع‌آوری و مورد آزمایش قرار گرفتند. تحلیل‌های آماری با استفاده از نرم‌افزار SAS نسخه ۹/۴ (رویه GraphPad Prism) انجام شد و مقایسه میانگین‌ها با آزمون t مستقل صورت گرفت.

نتایج: یافته‌ها نشان داد که واریکوسل به صورت معنی‌داری سبب کاهش وزن بیضه گردید، به طوری که میانگین وزن بیضه در گروه شم 0.7 ± 0.3 گرم و در گروه واریکوسل 0.1 ± 0.5 گرم بود. واریکوسل به صورت معنی‌داری سبب کاهش وزن بیضه گردید ($P < 0.05$). همچنین، درصد زنده‌مانی اسپرم در گروه شم 0.9 ± 0.8 و در گروه واریکوسل 0.6 ± 0.5 گزارش شد. واریکوسل به صورت معنی‌داری سبب کاهش درصد زنده‌مانی اسپرم، میزان تحرک اسپرم گردید ($P < 0.05$). سطح هورمون LH در گروه واریکوسل با میانگین 0.2 ± 0.4 IU/L نسبت به گروه شم با میانگین 0.3 ± 0.9 IU/L افزایش داشت ($P < 0.05$). همچنین، سطح FSH در گروه واریکوسل 0.5 ± 0.3 mIU/mL در مقایسه با 0.4 ± 0.2 mIU/mL در گروه شم افزایش نشان داد ($P < 0.05$). همچنین، واریکوسل سبب کاهش سطح هورمون تستوسترون گردید ($P < 0.05$).

نتیجه‌گیری: بر اساس یافته‌های موجود در مطالعه، می‌توان نتیجه گرفت که واریکوسل با ایجاد اختلال در بافت بیضه و سلول‌های مسئول اسپرماتوزن، کیفیت و کمیت اسپرم‌ها و هماهنگی هورمون‌های جنسی را مختل می‌کند.

واژه‌های کلیدی: ناباروری، واریکوسل، اسپرم، بیضه، هیستوپاتولوژی، هورمون‌های جنسی، اسپرم‌زایی

ارجاع: پیش‌قدم امید، قاسمیان سیده‌ام‌البین، رزاقی‌منش سید مرتضی. ارزیابی هیستوپاتولوژیک بافت بیضه و بررسی تغییرات هورمونی و فاکتورهای مرتبط با ناباروری پس از القای واریکوسل در رت‌های نر بالغ. مجله علمی پژوهشی دانشگاه علوم پزشکی شهید صدوقی یزد ۱۴۰۵؛ ۳۴ (۳): ۶۴-۱۰۵.

۱- گروه دامپزشکی، واحد شوشتر، دانشگاه آزاد اسلامی، شوشتر، ایران.

۲- گروه دامپزشکی، واحد بهبهان، دانشگاه آزاد اسلامی، بهبهان، ایران.

* (نویسنده مسئول): تلفن: ۰۹۱۶۶۷۱۱۴۸۵، پست الکترونیکی: Ghasemian1249@yahoo.com، صندوق پستی: ۶۳۶۱۷۴۱۰۰۵

مقدمه

ناباروری یکی از چالش‌های رایج در جامعه انسانی است که ۸ تا ۱۲ درصد از زوجین را شامل می‌شود (۱). در حدود ۳۰ درصد از موارد ناباروری به دلیل فاکتورهای زنانه و حدود ۳۰ درصد به دلیل فاکتورهای مردانه رخ می‌دهد. هم‌چنین، در حدود ۲۰ درصد از موارد ناباروری ناشی از تاثیر همزمان فاکتورهای زنانه و مردانه بر زوجین است و ۱۵ تا ۲۰ درصد نیز دارای علت نامشخص می‌باشد (۲). واریکوسل اتساع و پیچ خوردگی غیر طبیعی شبکه وریدی پامپینی فرم است که در داخل طناب اسپرمی قرار دارد و شایع‌ترین علت جراحی ناباروری مردانه است. بر اساس مطالعات اپیدمیولوژیک و گزارشات بیمارستانی، واریکوسل در ۲۰-۱۰ درصد از جمعیت عمومی مردان گزارش شده است. هم‌چنین واریکوسل در ۳۵-۴۰ درصد از مردان با ناباروری اولیه و در ۸۰ درصد از مردان با ناباروری ثانویه مشاهده می‌شود (۳-۵). با پیشرفت‌های اخیر در تکنیک‌های تشخیصی و کاربرد گسترده سونوگرافی اسکروتوم و تصویربرداری داپلر رنگی، واریکوسل در بیش از ۹۱ درصد موارد نابارور گزارش شده است، که اغلب دارای علت ایدیوپاتیک است (۶،۷). مطالعات انجام شده نشان داده است که واریکوسل اثرات منفی بر کیفیت و عملکرد اسپرم دارد (۸) و منجر به آتروفی بیضه می‌شود (۹). هم‌چنین، واریکوسل بر اسپرم‌زایی، حجم بیضه، مایع منی، عملکرد اسپرم، لقاح، لانه‌گزینی و وضعیت نهایی جنین اثرات منفی دارد (۱۰). چندین مطالعه نشان داده اند که واریکوسل می‌تواند باعث ۳۵ تا ۴۰ درصد از اختلالات بیضه مانند آسیب به لوله‌های اسپرم‌ساز، کاهش قابل‌توجه توزیع سلول‌های لیدیگ (Leydig Cells)، کاهش شدید تستوسترون و اسپرم‌زایی ناهنجار در انسان و حیوانات شود (۱۱). شیوع بالای واریکوسل در مردانی که به کلینیک ناباروری مراجعه می‌کنند، ارتباط واریکوسل با آتروفی بیضه در همان طرف، ناهنجاری‌های بیضه مشاهده شده در مدل حیوانی و بهبود پارامترهای مایع منی و باروری در مردانی که واریکوسل آن‌ها ترمیم شده است شواهدی هستند که از این فرضیه که واریکوسل بر باروری مردان اثرات منفی دارد حمایت می‌کنند

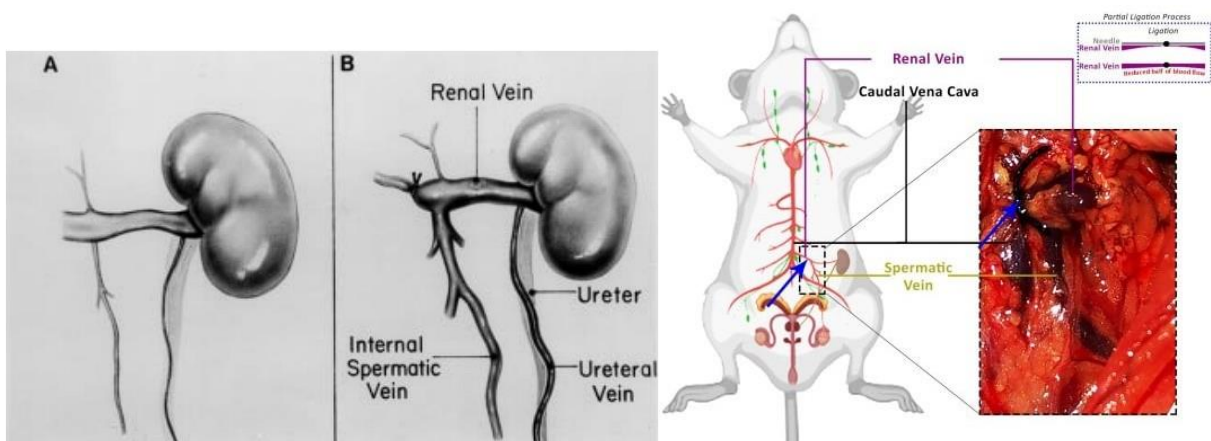
(۱۲). با این حال، مکانیسم‌های پاتوژنتیکی که واریکوسل توسط آن‌ها باعث تخریب بیضه، توقف اسپرماتوژنز و در نهایت ناباروری می‌شود، کاملاً شناخته نشده است. رفلکس متابولیت‌های سمی از منشاء آدرنال و/یا کلیه، اختلال در محور هیپوتالاموس-گناد، استاز وریدی که منجر به هیپوکسی بیضه و افزایش دما در بیضه‌ها می‌شود مکانیسم‌های پاتوژنتیک پیشنهادی در بروز ناباروری در نتیجه واریکوسل هستند. با این حال، نقش تغییرات بیوشیمیایی سیتوپلاسمی در اپیتلیوم ژرمینال و التهاب در فرآیندهای اسپرم‌زایی مبهم هستند (۱۳). کربوهیدرات‌های سیتوپلاسمی (عمدتاً گلوکز) منبع و منشاء اولیه برای تامین انرژی مورد نیاز برای اکثر فعالیت‌های بیوشیمیایی هستند. هرگونه اختلال در متابولیسم کربوهیدرات‌ها و/یا انتقال از طریق اپیتلیوم ژرمینال می‌تواند بر فعالیت‌های میتوزی و بیولوژیکی آنها تأثیر بگذارد که به نوبه خود منجر به توقف اسپرماتوژنز در لوله‌های اسپرم‌ساز می‌شود (۱۴). شواهد نشان داده است که تستوسترون داخل بیضه در بیماران واریکوسل کاهش می‌یابد (۱۵). تئوری‌های مختلفی وجود دارد که نشان می‌دهد اختلال بین محور هیپوتالاموس-گناد به دنبال واریکوسل می‌تواند بر کاهش تستوسترون تأثیر بگذارد (۱۶). گرچه مطالعات زیادی رابطه بین واریکوسل و ناباروری را تأیید کرده‌اند، اما هنوز سوالات بسیاری در مورد مکانیسم‌های پاتوفیزیولوژیک این بیماری باقی مانده است. این مطالعه با هدف بررسی تغییرات هیستوپاتولوژیک بافت بیضه، سطوح هورمون‌های LH، FSH و تستوسترون و پارامترهای اسپرمی (حیات، تعداد و تحرک) در موش‌های صحرایی نر بالغ پس از القای واریکوسل انجام شد. ما هم‌چنین به دنبال بررسی تغییرات هیستوپاتولوژیک بیضه بودیم تا شدت تأثیرات واریکوسل را شناسایی و مقایسه کنیم.

روش بررسی

مطالعه حاضر یک تحقیق آزمایشگاهی و بنیادی بود که روی ۱۲ سر موش صحرایی نر از نژاد ویستار با سن بیش از ۱۲ هفته و وزن ۱۵۰ تا ۲۰۰ گرم صورت گرفت. نمونه‌ها به صورت تصادفی از انستیتو پاستور (تهران- ایران) تهیه گردیدند.

(شکل ۲). در گروه شم نیز تمامی مراحل جراحی مشابه گروه واریکوسل شامل بیهوشی، آماده‌سازی محل جراحی، ایجاد برش در ناحیه موردنظر، و دسترسی به ورید کلیه چپ انجام شد؛ با این تفاوت که در این گروه هیچ‌گونه بخیه یا انسداد در ورید کلیه صورت نگرفت. حیوانات ابتدا با تزریق کتامین (۵۰ میلی‌گرم بر کیلوگرم) بیهوش شدند. سپس، نمونه خون از قلب موش‌ها گرفته شد و سپس با کمک گاز CO₂ موش‌ها آسان‌کشی شدند. جهت جداسازی سرم، نمونه‌های خون پس از ۱۵ دقیقه با سرعت 3000 ×g در دمای ۴ درجه سانتی‌گراد سانتریفیوژ شدند و سرم‌های حاصل در فریزر با دمای ۸۰- درجه سانتی‌گراد برای اندازه‌گیری سطوح تستوسترون، FSH و LH نگهداری شدند. سطوح هورمونی در سرم با استفاده از رادیوایمونواسی بر طبق پروتکل کارخانه مورد ارزیابی قرار گرفتند. تمام نمونه‌ها با دو بار تکرار بررسی شدند. سپس حیوانات یوتانازی شده و نمونه‌های هر دو بیضه خارج گردید. بیضه چپ به محلول فرمالین بافر خنثی ۱۰ درصد جهت مطالعات هیستوپاتولوژی منتقل شد. همچنین، قبل و پس از مداخله بیضه‌ها وزن گیری شدند. اندیکس وزن بیضه‌ها پس از یوتانازی با استفاده از این فرمول $\text{testis wet weight} \times 100 \% / \text{body weight (g)}$ تعیین شد.

موش‌ها پس از سپری یک هفته در قرنطینه، برای شرکت در آزمایش آماده شدند. تمامی حیوانات در محیطی با شرایط نوری ۱۲ ساعته (۱۲ ساعت روشن و ۱۲ ساعت تاریک) و با دسترسی آزاد به آب و خوراک و در محدوده دمایی بیست و دو تا بیست و چهار درجه سانتی‌گراد و رطوبت پنجاه و پنج تا شصت درصد و در قفس‌های ساخته شده از ماده پلی‌کربنات قرار داده شدند. نمونه موردنظر به روش تصادفی به دو گروه (هر گروه شامل شش عدد موش) تقسیم شدند. گروه اول به عنوان گروه شم در نظر گرفته شدند و موش‌های گروه دوم تحت القای واریکوسل قرار گرفتند. در گروه آزمایش، جهت القای واریکوسل ابتدا موش‌ها توسط کتامین تحت بیهوشی عمومی قرار گرفتند. پس از زدودن موها از موضوع عمل و با رعایت اصول آسپسی، یک سوراخ در بافت چربی و همبند اطراف ورید کلیه چپ موش‌ها ایجاد شد و ورید از بافت چسبنده که در موقعیتی میانی قرار دارد جداسازی گردید. برای دستیابی به ورید اسپرماتیک چپ و ورید آدرنال چپ، در نقطه‌ای که رگ از باف‌های دیگر جدا شده بود، از بخیه سیلک ۰-۴ برای انسداد جزئی در ورید کلیه چپ استفاده شد (شکل ۱). افزایش فشار وریدی منجر به گشاد شدن ورید اسپرماتیک داخلی چپ و شبکه وریدی پامپینی فرم گردید و مدل واریکوسل موش آزمایشگاهی به‌دست آمد



شکل ۱: ایجاد انسداد جزئی در ورید کلیه (A: ورید کلیه چپ قبل از القای واریکوسل، B: ورید کلیه چپ پس از بخیه از القای واریکوسل)

استحصال اسپرم: پس از انجام یوتانازی، محل بیضه‌های حیوانات با باز کردن قسمت زیرین شکم و شناسایی بالشتک‌های چربی مشخص شد. سپس، با استفاده از ابزارهای استریل، دم اپیدیدیم از هر بیضه جدا شد و بلافاصله در ظرف پتری دیش استریل قرار گرفت و به آزمایشگاه جنین‌شناسی انتقال یافت. دم اپیدیدیم در ظرف پتری دیش ۳/۵ سانتی‌متری فالدون که شامل یک قطره ۲۰۰ میکرولیتری از محیط شستشوی اسپرم (Ham's F10) و ۳/۵ میلی‌لیتر روغن معدنی سبک با گرید مناسب برای کشت جنین بود، قرار گرفت. در مرحله بعد، با قیچی استریل، دم اپیدیدیم له شد تا محتویات آن به صورت یک سوسپانسیون که معادل مایع منی بود، استخراج شود.

ارزیابی تعداد اسپرم: تعداد اسپرم با استفاده از روش هموسایتومتری اندازه‌گیری شد. برای این منظور، ۲۰۰ میکرولیتر از مایع منی با سمپلر اخذ و در لوله پلاستیکی حاوی ۸۰۰ میکرولیتر سالین نرمال و چند قطره فرمالین ۴۰ درصد جهت مرگ اسپرماتوزوآ، ریخته شد. سپس، به دقت مخلوط و با لام هموسایتومتر تعداد اسپرماتوزوآ شمارش شد (۱۷). تعداد اسپرم توسط فرمول زیر محاسبه شد.

تعداد اسپرماتوزوآها در چهار مربع لام نئوبار $\times 2500 \times$ فاکتور رقت = تعداد اسپرماتوزوآها در هر میلی‌لیتر از محلول رقیق نشده دم اپیدیدیم

ارزیابی زنده‌مانی اسپرم: برای بررسی تعداد اسپرم از روش هموسایتومتری با لام نئوبار استفاده شد. شمارش اسپرم‌ها با استفاده از میکروسکوپ نوری مدل Olympus CX23 مجهز به عدسی شیئی با بزرگنمایی ۴۰ برابر انجام گرفت. محیط اندازه‌گیری شامل نور ثابت، دمای اتاق کنترل‌شده، و لام‌های استریل بود. هم‌چنین برای ارزیابی تحرک اسپرم، لام‌ها به‌طور کنترل‌شده تا دمای ۳۷ درجه سانتی‌گراد گرم شدند تا شرایط نزدیک به دمای فیزیولوژیک بیضه فراهم گردد. این جزئیات در نسخه نهایی اضافه شد. تعداد اسپرم‌های زنده با استفاده از روش رنگ‌آمیزی اتوزین- نیگروزین اندازه‌گیری شد. برای این منظور، ۵۰ میکرولیتر از سوسپانسیون اسپرم با ۵۰ میکرولیتر از

رنگ اتوزین- نیگروزین مخلوط و پیتاژ شد. سپس، ۱۰ میکرولیتر از محلول حاصل روی یک لام شیشه‌ای ریخته و یک لامل ۱۸×۱۸ روی آن قرار داده شد. با استفاده از عدسی ۴۰ میکروسکوپ، اسپرم‌های رنگ‌آمیزی شده (صورتی) که نشان‌دهنده اسپرم‌های مرده بودند، شمارش شدند. از هر نمونه ۱۰۰ اسپرم شمارش شد و درصد اسپرم‌های زنده محاسبه شد (۱۸).

ارزیابی تحرک اسپرم: تعداد اسپرم‌های متحرک با استفاده از روش میکروسکوپی اندازه‌گیری شد. برای این منظور، یک قطره از سوسپانسیون (مایع منی) روی یک لام شیشه‌ای قرار داده شد و یک لامل گرم‌شده در دمای ۳۷ درجه سانتی‌گراد روی آن گذاشته شد. سپس، با بزرگنمایی $\times 40$ میکروسکوپ، ۱۰ میدان دید از لام مورد مطالعه قرار گرفت و تعداد اسپرم‌های متحرک در هر میدان شمارش شد. میانگین تعداد اسپرم‌های متحرک در ۱۰ میدان دید به عنوان درصد تحرک اسپرم اعلام شد (۱۸).

ارزیابی هیستوپاتولوژیک: جهت ارزیابی هیستوپاتولوژیک ابتدا بلوک پارافینی تهیه شد. نمونه‌ها در محلول فرمالین بافر خنثی ۱۰ درصد قرار گرفت. پس از ۲۴ ساعت محلول فرمالینی که بافت بیضه در آن قرار داشت تعویض شد. پس از گذشت ۴ روز از قرارگیری بافت در فرمالین برای تهیه بلوک پارافینی اقدام گردید. برای تهیه بلوک پارافینی از بافت‌های بیضه، نمونه بافت پس از فیکساسیون داخل دستگاه تیشو پروسور گذاشته و به‌صورت خودکار در چهار مرحله فیکساسیون، آب‌گیری، شفاف کردن و آغستگی صورت گرفت. پس از قرار دادن بافت در داخل قالب با پارافین مذاب پر و سپس قالب به همراه بافت و پارافین مذاب به یخچال انتقال داده شد. برای تهیه برش‌های بافتی، از دستگاه میکروتوم دستی جهت برش دقیق بلوک‌های پارافینی استفاده شد. جهت برش زاویه تیغه بلوک ابتدا برش‌های ضخیم پارافین روی سطح بلوک برداشته شد و پس از آن جهت تهیه برش‌های کوچکتر دستگاه روی درجه ۴ میکرون تنظیم شد. برای باز شدن چین‌ها، برش‌ها به مدت چند ثانیه بر روی اتانول ۷۰ درصد و سپس به مدت چند ثانیه در آب مقطر که توسط حمام بافتی به دمای ۴۲ درجه رسیده بود،

به‌صورت معنی‌داری سبب کاهش درصد زنده مانی اسپرم می‌شود ($P < 0/05$). میانگین میزان تحرک اسپرم در گروه شم و واریکوسل به ترتیب برابر بود با ۹۵ و ۵۵ درصد. نتایج تحلیل آماری نشان داد که واریکوسل به‌صورت معنی‌داری منجر به کاهش درصد تحرک اسپرم می‌شود ($P < 0/05$). مقایسه میانگین تحرک اسپرم به تفکیک دو گروه در (نمودار ۳) نمایش داده شده است. مقایسه میانگین تغییرات سطح هورمون‌های جنسی (LH و FSH و تستوسترون) به تفکیک دو گروه شم و واریکوسل در (نمودار ۴) نمایش داده شده است. میانگین سطح هورمون LH در گروه شم و واریکوسل به ترتیب برابر با $3/9$ IU/L و $4/4$ IU/L بود. تحلیل دو گروه به لحاظ تغییرات سطح هورمون LH حاکی از تفاوت معنی‌دار بین دو گروه داشت، به‌طوری‌که واریکوسل سبب افزایش سطح هورمون LH شد ($P < 0/05$). همچنین، میانگین سطح تغییرات هورمون FSH در گروه شم برابر با $9/2$ mIU/mL و در گروه واریکوسل برابر با $10/3$ mIU/mL بود. تفاوت معنی‌داری بین دو گروه از نظر میانگین سطح تغییرات هورمون FSH مشاهده شد، به این معنی که واریکوسل سبب افزایش سطح هورمون FSH شد ($P < 0/05$). میانگین سطح تغییرات هورمون تستوسترون در گروه شم و واریکوسل به ترتیب برابر با $2/4$ nmol/L و $4/8$ nmol/L بود. مقایسه دو گروه نشان داد که واریکوسل به طور معنی‌داری سبب کاهش سطح هورمون تستوسترون می‌شود ($P < 0/05$). نتایج مربوط به مقایسه آسیب‌شناسی گروه‌ها بر اساس سیستم درجه بندی جانسون در (نمودار ۵) نمایش داده شده است. یافته‌ها حاکی از آن بود که بین گروه مبتلا به واریکوسل و گروه سالم از نظر هیستوپاتولوژی اختلاف آماری معنادار وجود دارد، لذا القا واریکوسل اتفاق افتاد ($P < 0/05$). بررسی نتایج پاتولوژی بافت بیضه در (شکل ۳) نمایش داده شده است. در گروه واریکوسل تغییرات شدید هیستوپاتولوژیک شامل کاهش تعداد سلول‌های زایای توبول‌های سمینفروس و تخریب گسترده ساختار بافتی مشاهده شد. با این حال، تخریب کامل رخ نداده و برخی سلول‌ها از جمله سلول‌های سرتولی، اسپرماتوگونی و اسپرماتوسیت‌های اولیه همچنان باقی مانده‌اند. این یافته‌ها نشان‌دهنده آسیب قابل توجه ولی نه تخریب کامل بافت بیضه در شرایط واریکوسل می‌باشد. در حالی‌که در بیضه سالم تمام سلول‌ها سالم و مشخص هستند.

شناور گردید تا چین و چروک برش‌ها باز شود. سپس یک اسلاید شیشه‌ای زاویه دار داخل آب حمام بافتی قرار گرفت به نحوی که برش در وسط اسلاید قرار بگیرد. لام‌ها بعد از خشک شدن رنگ آمیزی شدند. نمونه‌ها تحت رنگ‌آمیزی هماتوکسیلین-ائوزین جهت تفکیک هسته‌ها و سیتوپلاسم سلول‌ها قرار گرفتند.

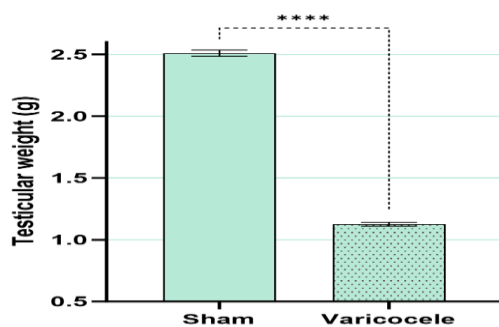
بررسی مقاطع بافتی: تغییرات بافت‌شناسی بیضه‌ها پس از عملیات رنگ‌آمیزی با میکروسکوپ نوری مورد ارزیابی قرار گرفت. از هر نمونه پنج مقطع بافت‌شناسی با ضخامت ۴ میکرومتر تهیه شد که با بزرگ‌نمایی ۱۰ و ۴۰ برابر مورد بررسی قرار گرفتند. شدت آسیب بافت بیضه‌ها با استفاده از روش جانسون که بر اساس مقیاس ۱ تا ۱۰ می‌باشد، تعیین شد. در این روش، هر مقطع لوله‌ای بر اساس تعداد و نوع سلول‌های حاضر در آن، از ۱۰ تا ۱ امتیاز گرفت به این شکل که چنانچه هیچ سلولی دیده نشد تنها ۱ امتیاز، سرتولی ۲ امتیاز، اسپرماتوگونی ۳ امتیاز، اسپرماتوسیت ۴ تا ۵ امتیاز، اسپرماتید ۶ تا ۷ امتیاز و اسپرماتوزوآ ۸ تا ۱۰ امتیاز داشت (۱۹).

تجزیه و تحلیل آماری

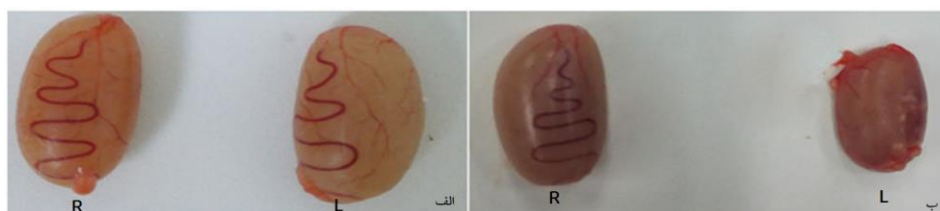
آنالیزهای آماری با استفاده از نرم افزار Prism GraphPad (Version 10) انجام شد. نتایج عددی در بخش نتایج به‌صورت انحراف معیار \pm میانگین گزارش شده و مقادیر P برای آزمون معنی‌داری نیز درج شده‌اند. تحلیل داده‌ها با استفاده از آزمون آماری t-test نوع مستقل (unpaired t-test) انجام شد. سطح کمتر از ۰/۰۵ به‌عنوان معنی‌داری در نظر گرفته شد.

نتایج

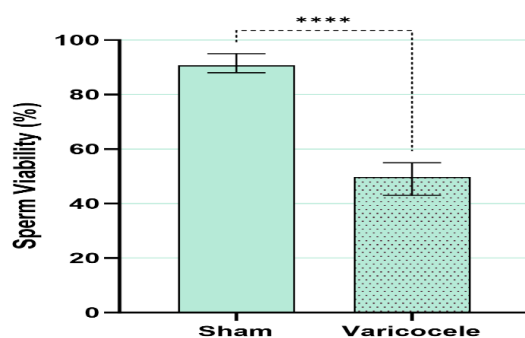
میانگین وزنی بیضه در گروه شم $2/5$ گرم بود در حالی‌که این میزان در گروه واریکوسل تنها $0/5$ گرم بود. نتایج به‌دست آمده از وزن کشی بیضه‌ها در (نمودار ۱) قابل مشاهده است و بیانگر آن است که واریکوسل به‌صورت معنی‌داری سبب کاهش وزن بیضه گردید ($P < 0/05$). مقایسه میانگین قابلیت زنده‌مانی اسپرم به تفکیک دو گروه در (نمودار ۲) نمایش داده شده است. میانگین قابلیت زنده‌مانی اسپرم در گروه شم و واریکوسل به ترتیب برابر بود با $1/5$ و $4/5$ درصد. نتایج تحلیل بیانگر آن بود که واریکوسل



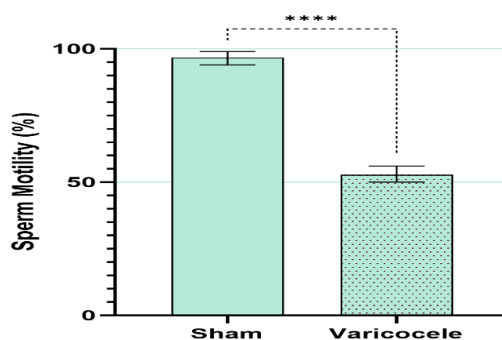
نمودار ۱: مقایسه میانگین تاثیر واریکوسل بر وزن بیضه: علامت (****) بیان کننده اختلاف معنی دار می باشد ($P < 0.05$)



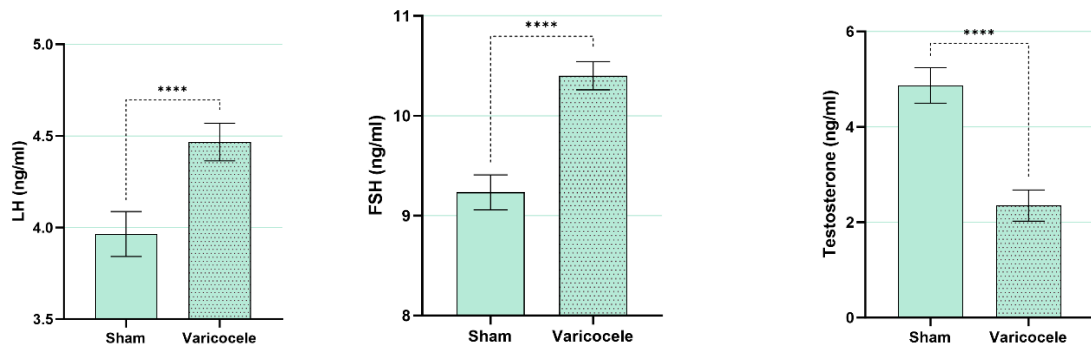
شکل ۲: مشاهده میکروسکوپی اختلاف اندازه بیضه‌ها الف: قبل جراحی، ب: بعد از القاء واریکوسل (R) بیضه راست؛ (L) بیضه چپ: در گروه واریکوسلی بیضه چپ آتروفی شده و القاء واریکوسل را تایید می کند



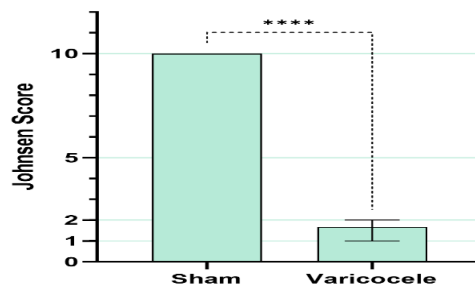
نمودار ۲: مقایسه میانگین قابلیت زنده‌مانی اسپرم به تفکیک دو گروه: علامت (****) بیان کننده اختلاف معنی دار می باشد ($P < 0.05$)



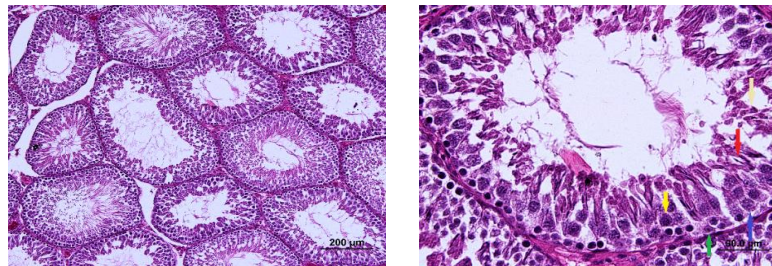
نمودار ۳: مقایسه میانگین تاثیر واریکوسل بر درصد تحرک اسپرم به تفکیک دو گروه: علامت (****) بیان کننده اختلاف معنی دار می باشد ($P < 0.05$)



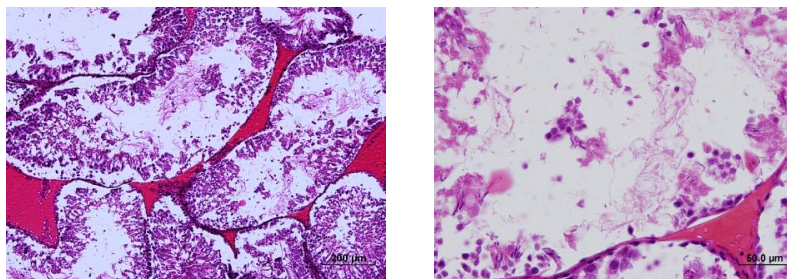
نمودار ۴: مقایسه میانگین تغییرات سطح هورمون‌های جنسی (LH و FSH و تستوسترون) به تفکیک دو گروه: علامت (****) بیان کننده اختلاف معنی‌دار می‌باشد ($P < 0.05$)



نمودار ۵: مقایسه آسیب‌شناسی گروه‌ها بر اساس سیستم درجه‌بندی جانسون: علامت (****) بیان کننده اختلاف معنی‌دار می‌باشد ($P < 0.05$)



(الف)



(ب)

شکل ۳: ارزیابی هیستوپاتولوژی بافت بیضه گروه سالم (الف) و گروه واریکوسل (ب). رنگ آمیزی هماتوکسیلین-ئوزین و بزرگنمایی ۱۰ و ۴۰ برابر فلش سبز: سلول سرتولی، فلش آبی: سلول اسپرماتوگونی، فلش زرد: اسپرماتوسیت اولیه، فلش قرمز: اسپرماتوزا، فلش کرمی: اسپرماتید

بحث

به‌طور خلاصه یافته‌های حاصل از مطالعه حاضر نشان داد که واریکوسل به‌صورت معنی‌داری سبب کاهش وزن بیضه می‌گردد. واریکوسل منجر به کاهش درصد زنده مانی اسپرم، تحرک اسپرم و میانگین سطح تستوسترون و افزایش هورمون‌های جنسی LH و FSH گردید. بررسی هیستوپاتولوژی سلول‌های مبتلا به واریکوسل حاکی از عدم وجود سلول سرتولی، سلول اسپرماتوگونی، اسپرماتوسیت اولیه، اسپرماتوزا و اسپرماتید در این سلول‌ها بود. در واریکوسل، وریدهای دور بیضه متورم می‌شوند. تجمع خون در وریدهای بیضه منجر به افزایش دمای بیضه و سرازیر شدن مواد زائد و سمی از کلیه و غده فوق کلیوی به بیضه و در نتیجه کاهش تولید تستوسترون و اسپرم توسط بیضه می‌باشد (۲۰). شواهد حاصل از مطالعات حیوانی و انسانی نشان می‌دهد که واریکوسل بر کیفیت اسپرم تأثیر می‌گذارد (۲۱-۲۳). نتایج به‌دست آمده در مطالعه حاضر بیانگر آن بود که واریکوسل به‌صورت معنی‌داری سبب کاهش تعداد اسپرم، میزان تحرک اسپرم و درصد زنده‌مانی اسپرم شد. که با یافته‌های به‌دست آمده در مطالعه Agarwal و همکاران در سال ۲۰۲۳ هم‌خوانی دارد. در مطالعه مذکور نیز واریکوسل سبب کاهش معنی‌دار تعداد اسپرم، کاهش تحرک اسپرم و کاهش اسپرم‌های پیش‌رونده گردید (۲۴). مطالعه Zümütbaşı و همکاران در سال ۲۰۱۳ نشان داد که میزان مایع منی، تعداد کل اسپرم، تعداد اسپرم متحرک در بیماران مبتلا به واریکوسل کمتر بود از افراد نرمال بود و تعداد اسپرم‌های بی‌حرکت در بیماران مبتلا به واریکوسل بیشتر بود (۲۵). در مطالعه حاضر نیز، تأثیر مخرب واریکوسل بر کیفیت اسپرم و در نتیجه قابلیت باروری مشاهده شد. کاهش کیفیت پارامترهای اسپرمی (تعداد، تحرک و مورفولوژی) نسبت به افراد بارور در مطالعات دیگر نیز تأیید شده است (۲۶). در یک مطالعه سیستمیک نیز Agarwal و همکاران در سال ۲۰۱۶ نشان دادند که واریکوسل منجر به کاهش تعداد اسپرم و تحرک اسپرم می‌گردد. آن‌ها دریافتند که واریکوسل یک عامل خطر مهم است که بر کیفیت مایع منی تأثیر منفی می‌گذارد

(۲۷). واریکوسل با اختلال در عملکرد غده درون‌ریز و برون‌ریز بیضه و اپیدیدیم همراه است و از این‌رو سبب آسیب به روند اسپرماتوزن و در نتیجه بروز ناباروری می‌شود. احتمالاً این امر به دلیل آسیب به میتوکندری و در نتیجه افزایش رادیکال‌های آزاد و متعاقب آن استرس اکسیداتیو (ROS) رخ می‌دهد. استرس اکسیداتیو منجر به آسیب به اسپرم و مورفولوژی اسپرم می‌شود (۲۴). از آنجایی که روند اسپرماتوزن به افزایش دما حساس است، در نتیجه در افراد واریکوسل عملکرد آن دچار اختلال خواهد شد و مختل شدن اسپرماتوزن سبب آسیب به رده‌های سلول‌های اسپرماتید شده و DNA اسپرم، مستعد آسیب می‌گردد (۲۸). تولید ROS عمدتاً در میتوکندری انجام می‌شود. بنابراین، محققان توصیه می‌کنند که بهتر است آسیب به پارامترهای مایع منی در موارد نابارور از منظر میتوکندری بررسی شود (۲۹). تحرک اسپرم و، به‌ویژه عملکرد اسپرم، به شدت به تولید آدنوزین‌تری‌فسفات (ATP) از طریق گلیکولیز و سیستم فسفوریلاسیون اکسیداتیو میتوکندری بستگی دارد و اختلال در این مسیر منجر به اختلال در عملکرد میتوکندری و در نتیجه بروز آسیب بر شاخص‌های اسپرم می‌شود (۳۰). یافته‌های مطالعه الهی و همکاران در سال ۲۰۲۳ نشان داد که غلظت، تحرک پیش‌رونده، مورفولوژی طبیعی، محتوای ماتریکس متالوپروتئیناز (MMP) و آدنوزین‌تری‌فسفات اسپرم در واریکوسل کمتر از گروه نرمال بود. علاوه بر این، شاخص تکه تکه شدن DNA اسپرم در گروه واریکوسل بیشتر از گروه نرمال بود (۳۰). یک مطالعه توسط نصر و همکاران (۲۰۰۹)، بهبودی پارامترهای اسپرمی را در افراد دارای واریکوسل با پارامترهای اسپرمی غیرطبیعی ۶ ماه پس از عمل واریکوسلکتومی و احتمالاً حذف شدن استرس گرمایی گزارش کردند. بنابراین نقص در روند اسپرماتوزن در افراد واریکوسل که احتمالاً به دلیل افزایش دمای بیضه است که منجر به غیر طبیعی شدن پارامترهای اسپرم می‌گردد (۳۱). علاوه بر کاهش کیفیت پارامترهای اسپرمی، یکی از علل ناباروری مردان آسیب DNA است. استرس گرمایی، عدم جایگزینی پروتامین به جای هیستون، استرس اکسیداتیو و آپوپتوزیس از جمله عللی هستند

متاآنالیز توسط Tian و همکاران در سال ۲۰۱۸ سطوح FSH و LH بالاتری را در بیماران مبتلا به واریکوسل نشان داد که پس از جراحی به‌طور قابل‌توجهی کاهش یافت (۳۷). گرچه غربالگری بیوشیمیایی به‌عنوان بخشی از مدیریت بالینی پیشنهاد می‌شود، داده‌های مربوط به FSH سرم به‌عنوان نشانگر جایگزین برای اسپرم‌سازی متناقض است. سطح FSH به مراحل مختلف اسپرم‌زایی که در آن اختلال رخ می‌دهد بستگی دارد. در واقع، آن‌ها فقط زمانی افزایش می‌یابند که آزواسپرمی مربوط به تعداد و عملکرد اسپرماتوگونی مختل شود، در حالی‌که وقتی آزواسپرمی مربوط به توقف بلوغ در مرحله اسپرماتوسیت یا اسپرماتید باشد، در محدوده طبیعی باقی می‌ماند (۳۸،۳۹). ارزیابی سطوح FSH و LH در اولین تشخیص واریکوسل ضروری است، به خصوص اگر بیمار به دلیل ناباروری به دنبال مراقبت‌های پزشکی باشد. در حقیقت، اختلال گنادوتروپین‌ها در واریکوسل تا حدودی می‌تواند تغییر اسپرماتوژنز را توضیح دهد. در مورد نقش سایر هورمون‌ها در بیماران مبتلا به واریکوسل، غلظت پایین تر هورمون آنتی مولرین (AMH) در مردان نابارور، در نتیجه آسیب سلول‌های سرتولی، بدون تفاوت در درجات ناباروری، گزارش شده است. در مقابل، کاهش تدریجی سطح Inhibin-B مشاهده شد. این هورمون‌ها ممکن است شاخص‌های مفیدی در صورت افزایش سطح FSH باشند، زیرا می‌توانند آسیب اپیتلیوم منی‌ساز را نشان دهند (۴۰). کاهش سطوح Inhibin-B حداقل تا حدی می‌تواند افزایش سطح FSH را در بیماران مبتلا به واریکوسل توضیح دهد. آسیب اپیتلیوم منی‌ساز و سلول‌های زایا با اختلال در اسپرم‌زایی باعث کاهش سطح Inhibin-B و در نتیجه عدم بازخورد منفی در ترشح FSH هیپوفیز می‌شود. درگیری آسیب سلول‌های ژرمینال با آسیب شدیدتر بیضه ارتباط دارد. بنابراین، بازیابی مقادیر طبیعی این هورمون‌ها پس از اصلاح جراحی واریکوسل ممکن است به نفع از سرگیری اسپرماتوژنز طبیعی باشد که باید توسط تجزیه و تحلیل مایع منی تأیید شود (۱۳). نتایج هیستوپاتولوژیک به‌دست آمده در مطالعه حاضر بیانگر آن بود که واریکوسل سبب بروز تغییرات بافتی

که منجر به آسیب DNA می‌گردند. مطالعات اخیر نشان داده‌اند که کاهش ژنتیکی در پروتئین‌های شوک حرارتی در واریکوسل وجود دارد که برای خنثی‌سازی استرس اکسیداتیو لازم است. هیپرترمی بیضه می‌تواند گونه‌های فعال اکسیژن (ROS) را افزایش دهد (هیدروکسیل، پراکسیل، رادیکال‌های هیدروپروکسیل، سوپراکسید و اکسید نیتریک) که منجر به اختلال در عملکرد اسپرم می‌گردد (۳۲،۳۳). عدم تعادل بین تولید ROS و محافظ آنتی‌اکسیدانی منجر به OS و آسیب به لپیدها و پروتئین‌های اسیدهای نوکلئیک می‌شود، DNA اسپرم و اسیدهای نوکلئیک میتوکندری را تکه تکه می‌کند، رشته‌های کروماتین آسیب دیده و اتصالات عرضی آن را در طی اسپرماتوژنز و پروتامیناسیون هسته‌ای در بیماران واریکوسل القا می‌کند (۳۴). دیگر نتایج به‌دست آمده در این مطالعه حاکی از کاهش میزان تستوسترون و افزایش غیر عادی سطح FSH و LH در گروه واریکوسل بود. این یافته با نتایج مطالعه Bellastella و همکاران در سال ۲۰۲۲ هم‌خوانی دارد (۱۳). مطالعه Luo و همکاران در سال ۲۰۱۱ نیز نشان که واریکوسل سبب کاهش سطح تستوسترون و افزایش سطح LH و FSH می‌شود (۳۵). یافته‌های مطالعه رازی و همکاران در سال ۲۰۱۲ نشان داد که واریکوسل منجر به کاهش سطوح سرمی تستوسترون و تغییر سطوح LH و FSH گردید (۳۶). به‌طور مشابه، در مطالعه حاضر سطوح تستوسترون کاهش یافت در حالی‌که واریکوسل منجر به افزایش سطوح LH و FSH گردید. این مطالعات از نظر تاثیر واریکوسل بر تغییرات هورمون‌های جنسی، یافته‌های مطالعه حاضر را تأیید می‌کنند. از آنجایی که سطح تستوسترون ممکن است مختل شود، در اولین تشخیص واریکوسل انجام آزمایش هورمونی ضروری است. به این ترتیب وجود و میزان کسری قابل تشخیص و در صورت لزوم اصلاح می‌شود. اطلاعات کمی در مورد LH و FSH، هورمون‌های هیپوفیز که عملکرد بیضه را تنظیم می‌کنند، وجود دارد. واریکوسل و متعاقب آن گرم شدن بیضه می‌تواند باعث کاهش سنتز تستوسترون توسط سلول‌های لیدیک و اختلال در سلول‌های ژرمینال و سرتولی شود. در همین راستا، یک

مطالعه محسوب می‌شود. یکی دیگر از محدودیت‌های مطالعه حاضر، تعداد نسبتاً پایین حیوانات در هر گروه (۶ موش) بود که با توجه به بررسی همزمان چندین متغیر از جمله شاخص‌های هورمونی، کیفیت اسپرم و تحلیل‌های هیستوپاتولوژیک، ممکن است منجر به افزایش احتمال خطای نوع دوم و کاهش قدرت آماری شود. با این حال، با وجود محدودیت تعداد نمونه، نتایج حاصل از آزمون‌های آماری، تفاوت‌های معنی‌داری را میان گروه‌ها نشان دادند که از اعتبار یافته‌ها حمایت می‌کند.

نتیجه‌گیری

واریکوسل می‌تواند منجر به تغییرات هورمونی شود. نتایج به‌دست آمده در مطالعه حاضر حاکی از تاثیر مخرب واریکوسل بر شاخص‌های اسپرم شامل درصد زنده مانی و تحرک بود. واریکوسل سبب تغییرات مخرب هورمونی از طریق کاهش غیر عادی تستوسترون و افزایش LH و FSH می‌شود. از نظر پاتولوژی نیز کاهش وزن بیضه و عوارض بافتی مشهود بود.

سپاس‌گزاری

مقاله برگرفته از پایان‌نامه دکتری عمومی دامپزشکی است. از کلیه افراد حیوان‌خانه دانشگاه آزاد شوشتر که در کار تکنیکی همکاری نموده‌اند، تشکر به عمل آید.
تعارض در منافع: وجود ندارند.
حامی مالی: ندارد.

ملاحظات اخلاقی

تمامی پروتکل‌های محتوی مداخلات درمانی بر روی حیوانات آزمایشگاهی مطابق با دستورالعمل‌های انستیتوی بین‌المللی سلامت و ضوابط اخلاق مطالعه، با رعایت اصول اعلامیه هلسینکی منطبق بر اصول اخلاق زیستی صورت گرفت. پروپوزال این طرح با کد IR.IAU.D.REC.1402.103 در کمیته اخلاق دانشگاه آزاد اسلامی، واحد دزفول تایید شده است. تیم دامپزشکی، مراقبت‌های لازم از حیوانات تحت تیمار را انجام داد و از ورود حیوانات ناتوان به مطالعه جلوگیری شد. هم‌چنین در طول مطالعه تمامی حیوانات از دسترسی آزاد به آب و غذا برخوردار بودند.

مخری در بیضه می‌شود و هم‌چنین کاهش معنی‌دار وزن بیضه در گروه واریکوسل در مطالعه حاضر مشهود بود که با یافته‌های به‌دست آمده در سایر مطالعات هم‌خوانی دارد. یافته‌های یک مطالعه توسط رازی و همکاران در سال ۲۰۱۲ نشان داد که در موش‌های القا شده با واریکوسل، دودمان سلولی اسپرمتوزنز تعداد سلول‌های کمتری با سیتوپلاسم مثبت شیفت اسید پریودیک، تعداد سلول‌های دارای سیتوپلاسم رنگ‌آمیزی با لیبید و الکالین فسفات مثبت در مقایسه با حیوانات گروه کنترل نشان داد. در گروه واریکوسل، تعداد سلول‌های لیدیک در بیضه چپ و راست پس از ۸ ماه به‌طور معنی‌داری کاهش یافت و این سلول‌ها ویژگی الکالین فسفات‌های مثبت را نشان دادند (۳۶). افزایش دمای بیضه در اثر واریکوسل یکی از مهم‌ترین دلایل بروز عوارض بافتی در بیضه می‌باشد. چراکه منجر به از بین رفتن اسپرمتوزنز در سطح سلولی و مولکولی و اختلال در عملکرد بیضه و سلول‌های لیدیک می‌شود (۴۱). لازم به ذکر است که مکانیسم دقیق واریکوسل نامشخص است. هیپوپلازی و رشد ناکافی بیضه در نوجوانی به دلیل نقص مادرزادی/اکتسابی دریچه، انسداد وریدی و هرگونه تغییرات آناتومیکی در پاتوزن آن نقش داشته است (۴۲). این امر بر ساختار بیضه و اختلال در عملکرد هورمون بیضه از طریق دمای بالای بیضه، هیپرترمی کیسه بیضه و رفلکس خون ورید بیضه تأثیر می‌گذارد و ممکن است باعث درد و تورم بیضه شود که برای درمان ناباروری در موارد واریکوسل نیاز به معاینه پزشکی مناسب دارد (۴۳، ۴۴).

محدودیت‌های مطالعه

مطالعه حاضر با وجود طراحی دقیق و نتایج قابل توجه، دارای برخی محدودیت‌ها از جمله حجم نمونه نسبتاً پایین، نبود گروه کنترل جراحی مستقل و فقدان کورسازی در ارزیابی‌هاست. هم‌چنین، استفاده از تنها یک مدل حیوانی (موش ویستار) و نداشتن پیگیری طولانی‌مدت اثرات واریکوسل، ممکن است بر تعمیم‌پذیری نتایج تأثیر بگذارد. عدم بهره‌گیری از نشانگرهای مولکولی یا تکنیک‌های ایمونوهیستوشیمی نیز از دیگر کاستی‌های قابل توجه این

ام‌البنین قاسمیان و سید مرتضی رزاقی‌منش و امید پیش‌قدم در تجزیه و تحلیل داده‌ها مشارکت داشته و همه نویسندگان در تدوین، ویرایش اولیه و نهایی مقاله و پاسخگویی به سوالات مرتبط با مقاله سهیم هستند.

مشارکت نویسندگان

سیده ام‌البنین قاسمیان و سید مرتضی رزاقی‌منش در ارائه ایده، سیده ام‌البنین قاسمیان و سید مرتضی رزاقی‌منش در طراحی مطالعه، امید پیش‌قدم در جمع‌آوری داده‌ها، سیده

References:

- 1-Sidhom K, Panchendrabose K, Mann U, Patel P. *An Update on Male Infertility and Intratesticular Testosterone—Insight into Novel Serum Biomarkers*. Int J Impot Res 2022; 34(7): 673-8.
- 2-Barratt CL, Björndahl L, De Jonge CJ, Lamb DJ, Osorio Martini F, Mclachlan R, et al. *The Diagnosis of Male Infertility: An Analysis of the Evidence to Support the Development of Global WHO Guidance—Challenges and Future Research Opportunities*. Hum Reprod Update 2017; 23(6): 660-80.
- 3-Pastuszak AW, Wang R. *Varicocele and Testicular Function*. Asian J Androl 2015; 17(4): 659-67.
- 4- Bechara CF, Weakley SM, Kougiyas P, Athamneh H, Duffy P, Khera M, et al. *Percutaneous Treatment of Varicocele with Microcoil Embolization: Comparison of Treatment Outcome with Laparoscopic Varicolectomy*. Vascular 2009; 17(3_Suppl): S129-36.
- 5-Razi M, Sadrkhanlou R, Malekinejad H, Sarafzadeh A. *Histological Impact of Long Time Varicoceleinduction on Right and Left Testes in Rat; Relationship with Sperm Parameters and Mating Abilities*. Vet Res Forum 2011; 2(3): 189-201.
- 6-Russo GI, Saleh R, Finocchi F, Juma AR, Durairajanayagam D, Kahraman O, et al. *Impact of Varicocele on Testicular Oxidative Stress and Sperm Parameters in Experimental Animals: A Systematic Review and Meta-Analysis*. World J Mens Health 2024; 42(3): 563-73.
- 7-Damsgaard J, Joensen UN, Carlsen E, Erenpreiss J, Jensen MB, Matulevicius V, et al. *Varicocele Is Associated with Impaired Semen Quality and Reproductive Hormone Levels: A Study of 7035 Healthy Young Men from Six European Countries*. Eur Urol 2016; 70(6): 1019-29.
- 8-Jensen CFS, Østergren P, Dupree JM, Ohl DA, Sønksen J, Fode MJNRU. *Varicocele and Male Infertility*. Nat Rev Urol 2017; 14(9): 523-33.
- 9-Masson P, Brannigan RE. *The Varicocele*. Urol Clin North Am 2014; 41(1): 129-44.
- 10- Hassanin A, Ahmed H, Kaddah AJA. *A Global View of the Pathophysiology of Varicocele*. Andrology 2018; 6(5): 654-61.
- 11-Razi M, Malekinejad H. *Varicocele-Induced Infertility in Animal Models*. Int J Fertil Steril 2015; 9(2): 141-9.
- 12- Jarow Jp. *Effects of Varicocele on Male Fertility*. Hum Reprod Update 2001; 7(1): 59-64.
- 13- Bellastella G, Carotenuto R, Caiazzo F, Longo M, Cirillo P, Scappaticcio L, et al. *Varicocele: An Endocrinological Perspective*. Front Reprod Health 2022; 4: 863695.

- 14- Guazzone VA, Lustig L. *Varicocele and Testicular Cord Torsion: Immune Testicular Microenvironment Imbalance*. Front Cell Dev Biol 2023; 11: 1282579.
- 15- Çayan S, Akbay E, Saylam B, Kadioğlu A. *Effect of Varicocele and Its Treatment on Testosterone in Hypogonadal Men with Varicocele: Review of the Literature*. Balkan Med J 2020; 37(3): 121-24.
- 16- Menchetti L, Barbato O, Sforza M, Vigo D, Mattioli S, Curone G, et al. *Effects of Diets Enriched in Linseed and Fish Oil on the Expression Pattern of Toll-Like Receptors 4 and Proinflammatory Cytokines on Gonadal Axis and Reproductive Organs in Rabbit Buck*. Oxid Med Cell Longev 2020; 2020(1): 4327470.
- 17- Saber T, Abd El-Aziz R, Ali HAJA. *Quercetin Mitigates Fenitrothion-Induced Testicular Toxicity In Rats*. Andrologia 2016; 48(5): 491-500.
- 18- Sakhaee E, Emadi L, Azari O, Kheirandish R, Esmaili Nejad M, Shafiei Bafti HJA. *Effects of Cuminum Cyminum L. Essential Oil on Some Epididymal Sperm Parameters and Histopathology of Testes Following Experimentally Induced Copper Poisoning in Mice*. Andrologia 2016; 48(5): 542-7.
- 19- Pasqualotto FF, Lucon AM, Hallak J, Góes PM, Saldanha LB, Arap SJHR. *Induction of Spermatogenesis in Azoospermic Men after Varicocele Repair*. Hum Reprod 2003; 18(1): 108-12.
- 20- Adams Y, Afoko AA, Amidu N. *Effect of Varicocelectomy on Semen Parameters of Men Seeking Infertility Treatment in Tamale, Ghana*. Open Journal of Urology 2022; 12(1): 7-26.
- 21- Piroozmanesh H, Jannatifar R, Naserpoor L, Cheraghi E. *The Correlation Between Varicocele, Sperm Parameters and Embryo Quality of ICSI Outcome in Infertile Men*. Studies In Medical Sciences 2021; 31(12): 965-73. [Persian]
- 22- Cyrus A, Kabir A, Goodarzi D, Moghimi M. *The Effect of Adjuvant Vitamin C after Varicocele Surgery on Sperm Quality and Quantity in Infertile Men: A Double-Blind Placebo Controlled Clinical Trial*. Int Braz J Urol 2015; 41(2): 230-8.
- 23- Roque M, Esteves SC. *Effect of Varicocele Repair on Sperm DNA Fragmentation: A Review*. International Urology and Nephrology 2018; 50(4): 583-603.
- 24- Agarwal A, Baskaran S, Parekh N, Cho C-L, Henkel R, Vij S, et al. *Male Infertility*. The Lancet 2021; 397(10271): 319-33.
- 25- Zümrütbaş AE, Gülpınar Ö, Mermerkaya M, Süer E, Yaman Ö. *The Effect of Varicocele on Sperm Morphology and DNA Maturity: Does Acridine Orange Staining Facilitate Diagnosis? Varikoselin Sperm Morfolojisi Ve DNA Maturitesi Üzerine Etkisi: Acridine Orange Boyama Taniyi Kolaylaştırır Mi?* Turk j Urol 2013; 39(3): 165-9.
- 26- Alfozan M. *Effect of Varicocelectomy on Serum Follicle-Stimulating Hormone and Testosterone; The Interrelationship between Hormonal Variables*. Res Rep Urol 2023; 15: 47-53.
- 27- Agarwal A, Sharma R, Harlev A, Esteves SC. *Effect of Varicocele on Semen Characteristics According to the New 2010 World Health Organization Criteria: A Systematic Review and Meta-Analysis*. Asian J Androl 2016; 18(2): 163-70.
- 28- Yaris M, Kilinc R. *Effect of Varicocelectomy on Detailed Sperm Morphology Parameters: An Observational Retrospective Clinical Cohort Study*. Medicine 2022; 101(17): E29193.
- 29- Samanta L, Agarwal A, Swain N, Sharma R, Gopalan B, Esteves SC, et al. *Proteomic Signatures of Sperm Mitochondria in Varicocele: Clinical Use as*

- Biomarkers of Varicocele Associated Infertility.** J Urol 2018; 200(2): 414-22.
- 30-Elahi M, Hojati V, Hashemitabar M, Afrough M, Kargar HM, Dastoorpoor M. **Negative Effect of Varicocele on Sperm Mitochondrial Dysfunction: A Cross-Sectional Study.** Int J Reprod Biomed 2023; 21(4): 323-32.
- 31-Nasr-Esfahani MH, Abasi H, Razavi S, Ashrafi S, Tavalae M. **Varicolectomy: Semen Parameters and Protamine Deficiency.** Int J Androl 2009; 32(2): 115-22.
- 32-Wang K, Gao Y, Wang C, Liang M, Liao Y, Hu K. **Role of Oxidative Stress in Varicocele.** Front Genet. 2022; 13: 850114.
- 33-Hassanin A, Ahmed H, Kaddah A. **A Global View of the Pathophysiology of Varicocele.** Andrology 2018; 6(5): 654-61.
- 34-Wood GJA, Cardoso JPG, Paluello DV, Nunes TF, Cocuzza M. **Varicocele-Associated Infertility and the Role of Oxidative Stress on Sperm DNA Fragmentation.** Front Reprod Health 2021; 3: 695992.
- 35- Luo D-Y, Yang G, Liu J-J, Yang Y-R, Dong Q. **Effects of Varicocele on Testosterone, Apoptosis and Expression of Star Mrna in Rat Leydig Cells.** Asian Journal of Andrology 2010; 13(2): 287-91.
- 36-Razi M, Sadrkhanloo RA, Malekinejad H, Sarrafzadeh-Rezaei F. **Testicular Biohistochemical Alterations Following Experimental Varicocele in Rats.** J Reprod Med 2012; 10(3): 209-18.
- 37-Tian D, Huang W, Yan H, Zong H, Zhang Y. **Effect of Varicolectomy on Serum FSH and LH Levels for Patients with Varicocele: A Systematic Review and Meta-Analysis.** Indian J Surg 2018; 80(3): 233-8.
- 38-Yang Q, Huang Y-P, Wang H-X, Hu K, Wang Y-X, Huang Y-R, et al. **Follicle-Stimulating Hormone as A Predictor for Sperm Retrieval Rate in Patients with Nonobstructive Azoospermia: A Systematic Review and Meta-Analysis.** Asian J Androl 2015; 17(2): 281-4.
- 39-Minhas S, Bettocchi C, Boeri L, Capogrosso P, Carvalho J, Cilesiz NC, et al. **European Association of Urology Guidelines on Male Sexual and Reproductive Health: 2021 Update on Male Infertility.** Eur Urol 2021; 80(5): 603-20.
- 40-Goulis DG, Iliadou PK, Tsametis C, Gerou S, Tarlatzis BC, Bontis IN, et al. **Serum Anti-Müllerian Hormone Levels Differentiate Control from Subfertile Men but Not Men with Different Causes of Subfertility.** Gynecological Endocrinology 2008; 24(3): 158-60.
- 41-Alargkof V, Kersten L, Stanislavov R, Kamenov Z, Nikolinakos P. **Relationships between Sperm DNA Integrity and Bulk Semen Parameters in Bulgarian Patients with Varicocele.** Arch Ital Urol Androl 2019; 91(2).
- 42-Gomez-Carballa A, Pardo-Seco J, Martinon-Torres F, Salas A. **Phylogenetic and Population-Based Approaches to Mitogenome Variation Do Not Support Association with Male Infertility.** J Hum Genet 2017; 62(3): 361-71.
- 43-Ustuner M, Yilmaz H, Yavuz U, Ciftci S, Saribacak A, Aynur BS, et al. **Varicocele Repair Improves Testicular Histology in Men with Nonobstructive Azoospermia.** Biomed Res Int 2015; 2015(1): 709452.
- 44-Mongioi LM, Mammino L, Compagnone M, Condorelli RA, Basile A, Alamo A, et al. **Effects of Varicocele Treatment on Sperm Conventional Parameters: Surgical Varicolectomy Versus Sclerotherapy.** Cardiovasc Intervent Radiol 2019; 42(3): 396-404.

Histopathological Evaluation of Testicular Tissue and Examination of Hormonal Changes Related to Infertility after Varicocele Induction in Adult Male Rats

Omid Pishghadam¹, Seyedeh Ommolbanin Ghasemian^{*2}, Seyed Morteza Razaghi Manesh¹

Original Article

Introduction: Varicocele is the leading cause of reduced sperm production and quality, resulting in male infertility. This study aimed to investigate the histopathological changes in testicular tissue, levels of LH, FSH, and testosterone hormones, and sperm parameters –specifically viability, number, and motility– in adult male rats following the varicocele induction.

Methods: This fundamental laboratory study utilized 12 adults male Wistar rats, characterized by an age of 12 weeks and mean body weight of 160 grams. The samples were divided into two groups: control and experimental. Within the experimental group, varicocele was surgically induced in the left testicle through a procedure involving the left renal vein. Following a two-month period, specimens of blood, sperm, and testicular tissue were collected from both groups for testing. Statistical analyses were performed using SAS software (version 9.4; GLM procedure) alongside GraphPad Prism 10, with mean differences analyzed through the independent t-test.

Results: Data revealed that varicocele led to significant decline in testicular mass, where the mean testicular weight being 2.5 ± 0.3 g in the sham group compared to 0.5 ± 0.1 g in the varicocele group ($P < 0.05$). Additionally, sperm viability was reported as $8.5 \pm 0.9\%$ in the sham group and $4.5 \pm 0.6\%$ in the varicocele group ($P < 0.05$). Varicocele also significantly decreased sperm motility ($P < 0.05$). The LH hormone level increased in the varicocele group to 4.4 ± 0.2 IU/L compared to 3.9 ± 0.3 IU/L in the sham group ($P < 0.05$). Similarly, the FSH level was 10.3 ± 0.5 mIU/mL in the varicocele group versus 9.2 ± 0.4 mIU/mL in the sham group ($P < 0.05$). In contrast, testosterone levels significantly decreased in the varicocele group ($P < 0.05$).

Conclusion: Based on the study's findings, it is concluded that varicocele disrupts the quality and quantity of sperm and the coordination of sex hormones by causing disorders in the testicular tissue and cells responsible for spermatogenesis.

Keywords: Infertility, Varicocele, Sperm, Testis, Histopathology, Sex Hormones, Spermatogenesis.

Citation: Pishghadam O, Ghasemian S.O, Razaghi Manesh S.M. **Orally Administered Stevia Extract Reduce Acetaminophen-Induce Hepatic and Neural Side Effects in Mice.** J Shahid Sadoughi Uni Med Sci 2026; 34(3): 10051-64.

¹Department of Veterinary, Sho.C., Islamic Azad University, Shoushtar, Iran.

²Department of Veterinary, Be.C., Islamic Azad University, Behbahan, Iran.

*Corresponding author: Tel: 09166711485, email: Ommolbanin.Ghasemian@iau.ac.ir