

# فراوانی کانال مزیال میانی در دندان‌های مولر مندیبل در رادیوگرافی CBCT

سیدحسین رضوی<sup>۱</sup>، فاطمه آیت‌اللهی<sup>۲</sup>، فاطمه عزالدینی<sup>۳</sup>، عاطفه پژمان<sup>۴</sup>، محمد خدابخش<sup>۴\*</sup>

## مقاله پژوهشی

**مقدمه:** شناسایی و پاکسازی کامل کانال‌های اضافی دندان نقش مهمی در موفقیت درمان‌ریشه دارد. با توجه به پیچیدگی و تنوع در آناتومی و مورفولوژی دندان‌های مولر فک پایین، شیوع کانال مزیال میانی در این دندان‌ها هنوز مورد بحث می‌باشد. از این رو مطالعه حاضر با هدف بررسی فراوانی نسبی وجود کانال مزیال میانی در دندان‌های مولر مندیبل در رادیوگرافی CBCT انجام شد.

**روش بررسی:** در این مطالعه توصیفی-مقطعی، ۳۰۰ تصویر CBCT که در بازه زمانی سال‌های ۹۵-۹۹ در یک مرکز خصوصی رادیولوژی دهان، فک و صورت در یزد تهیه شده بودند، بررسی شدند. دندان‌های مولر اول و دوم فک پایین از نظر وجود کانال مزیال میانی بر حسب سن و جنس بیماران، سمت قرارگیری و نوع دندان مورد بررسی قرار گرفتند. داده‌ها توسط نرم‌افزار SPSS version 17 و آزمون کای اسکوئر، تجزیه و تحلیل شدند.

**نتایج:** از ۳۰۰ دندان مولر فک پایین (۱۲۲ مولر اول و ۱۷۸ مولر دوم) تنها در ۱۸ دندان (۶ درصد) کانال مزیال میانی وجود داشت. فراوانی کانال مزیال میانی به‌طور معنی‌داری در دندان مولر اول (۱۸ مورد) بیشتر از مولر دوم (هیچ مورد) بود. ۱۲ کانال مزیال میانی در زنان و ۶ کانال مزیال میانی در مردان مشاهده شد. ۱۲ کانال مزیال میانی در مولرهای سمت چپ و بقیه سمت راست دهان بودند. میانگین سنی افرادی که در آنها کانال مزیال میانی مشاهده شد،  $37/33 \pm 15/27$  سال بود. ارتباط آماری معنی‌داری بین وجود کانال مزیال میانی با سن، جنسیت و سمت قرارگیری دندان وجود نداشت ( $P > 0/05$ ). شیوع کانال مزیال میانی به‌طور معنی‌داری در دندان مولر اول بیشتر از دندان مولر دوم بود ( $P = 0/0001$ ).

**نتیجه‌گیری:** فراوانی کانال مزیال میانی در دندان‌های مولر اول فک پایین در جمعیت مورد مطالعه کم بود و در دندان مولر دوم فک پایین شایع نبود؛ با این حال احتمال وجود کانال مزیال میانی در درمان این دندان‌ها بایستی مدنظر قرار بگیرد.

**واژه‌های کلیدی:** دندان مولر مندیبل، رادیوگرافی CBCT، کانال مزیال میانی

**ارجاع:** رضوی سیدحسین، آیت‌اللهی فاطمه، عزالدینی فاطمه، پژمان عاطفه، خدابخش محمد. فراوانی کانال مزیال میانی در دندان‌های مولر مندیبل در رادیوگرافی CBCT. مجله علمی پژوهشی دانشگاه علوم پزشکی شهید صدوقی یزد ۱۴۰۳؛ ۳۲ (۶): ۷۹۴۳-۵۰.

۱- بخش رادیولوژی دهان، فک و صورت دانشکده دندانپزشکی، دانشگاه علوم پزشکی شهید صدوقی یزد، ایران.

۲- بخش اندودانتیکس دانشکده دندانپزشکی، دانشگاه علوم پزشکی شهید صدوقی یزد، ایران.

۳- متخصص رادیولوژی دهان، فک و صورت، یزد، ایران.

۴- دندانپزشک عمومی، یزد، ایران.

\* (نویسنده مسئول): تلفن: ۰۹۰۳۲۷۷۲۲۰۴، پست الکترونیکی: mohammadkh1999@gmail.com، صندوق پستی: ۸۹۱۴۸۸۱۱۶۷

## مقدمه

وجود کانال‌های فرعی و اضافی در ریشه دندان‌ها و عدم شناسایی آن‌ها در هنگام درمان ریشه می‌تواند منجر به عدم موفقیت درمان شود. دقت در تشخیص وجود کانال اضافی در بیماران تحت درمان ریشه لازم و ضروری می‌باشد. لذا در موارد مشکوک به وجود این کانال، انجام بررسی‌های اضافی جهت اطمینان از وجود یا عدم وجود آن ضروری می‌باشد (۱). مولرهای مندیبل دارای تنوع گسترده‌ای از لحاظ تعداد ریشه‌ها و کانال‌ها، محل تقعر طولی ریشه و حدود خارجی اتافک پالپی می‌باشند. دندان مولر اول فک پایین اغلب دارای دو ریشه مزیالی و دیستالی، با دو کانال در ریشه مزیالی و یک کانال در ریشه دیستالی است. ریشه مزیال در بیش از ۹۵ درصد موارد دارای دو کانال و در حدود ۶۰ درصد موارد دارای دو فورامن در ناحیه اپیکالی است. دندان مولر دوم فک پایین اغلب (۷۶ درصد) دارای دو ریشه مزیال و دیستال است که نسبت به مولر اول تمایل دیستالی بیشتری دارند. احتمال یک ریشه‌ای بودن این دندان ۲۱/۸ درصد و احتمال سه ریشه‌ای بودن آن ۲/۲ درصد است (۲). بسیاری از محققان تاکنون پیچیدگی‌های آناتومیک ریشه مزیال را در دندان‌های مولر فک پایین بررسی کرده‌اند (۳-۵). کانال سوم مزیال که با اصطلاحات Mesio-central یا Middle mesial از آن نام برده می‌شود، کانالی با فورامن اپیکال مجزا است که اولین بار در مطالعه Vertucci و Williams و سپس در مطالعه Barker و همکاران توصیف شد. بعدها Pomeranz و همکاران در یک مطالعه جامع میزان شیوع و درمان بالینی آن را گزارش نمودند (۶).

شیوع کانال‌های مزیال میانی در ریشه مزیال دندانهای مولر هنوز بحث‌برانگیز است. در واقع، با روش‌های زیادی که برای ارزیابی حضور کانال‌های مزیال میانی استفاده شده، فراوانی آن از ۰/۲۶ تا ۵۳/۸ درصد، گزارش شده است (۷-۹). این تفاوت‌های زیاد ممکن است حاصل تفاوت در روش‌های تحقیق، سن یا جمعیت بیماران باشد (۱۰). رادیوگرافی یکی از ابزارهای مفید در انجام بررسی‌های دندان‌های می‌باشد. معمولاً رادیوگرافی‌های پری‌اپیکال و پانورامیک جهت تشخیص ضایعات

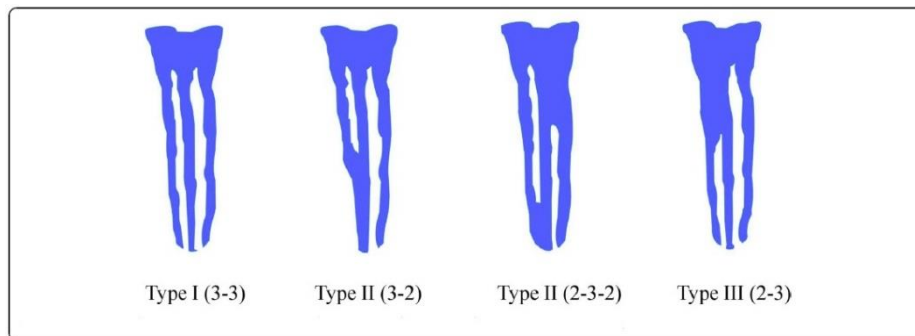
پری‌اپیکال و بررسی آناتومی داخلی کانال ریشه به‌عنوان تصاویر اولیه در ارزیابی‌ها مورد استفاده قرار می‌گیرند. این رادیوگرافی‌ها دارای محدودیت‌هایی مثل ایجاد نماهای دو بعدی از یک ساختار سه بعدی می‌باشند. از طرفی در تصاویر پری‌اپیکال به علت تداخل سایر بخش‌های استخوان با ساختارهای پری‌اپیکال تشخیص برای مشاهده‌گر مشکل بوده (۱۱) و در رادیوگرافی پانورامیک جزئیات ظریف آناتومیک به خوبی نمایش داده نمی‌شوند (۱۲). تصویربرداری CBCT تکنیک جدیدی است که نمای سه بعدی از تصاویر با هزینه کمتر و با دوز پایین اشعه ارائه می‌دهد. این رادیوگرافی در مقایسه با رادیوگرافی معمولی مزایایی نظیر حذف سوپرایمپوزیشن ساختمان‌های خارج از ناحیه مورد نظر و کنتراست و رزولوشن بالا را دارا می‌باشد (۱۳). از طرفی CBCT می‌تواند آناتومی داخلی کانال را قابل درک‌تر کرده و پتانسیل بهبود نتیجه درمان ریشه را افزایش دهد (۱۴). از این‌رو مطالعه حاضر با هدف بررسی فراوانی کانال مزیال میانی در دندان‌های مولر مندیبل به کمک رادیوگرافی CBCT تهیه شده در یک مرکز خصوصی رادیولوژی دهان، فک و صورت در یزد انجام شد.

## روش بررسی

در این مطالعه توصیفی - مقطعی، تعداد ۳۰۰ کلیشه CBCT دارای دندان مولر اول و دوم، موجود در آرشیو یک کلینیک خصوصی رادیولوژی دهان، فک و صورت در شهر یزد جمع‌آوری شد. تصاویر CBCT با کیفیت مطلوب که دارای دندان‌های مولر اول و دوم مندیبل بدون ترمیم تاج وسیع، درمان ریشه، تحلیل ریشه، کلسیفیکاسیون شدید و اپکس ناکامل، بودند؛ وارد مطالعه شدند. دندان‌های دارای دو ریشه مزیال از مطالعه خارج شدند. تمامی تصاویر CBCT این کلینیک با دستگاه Planmeca (هلسنیکی-فنلاند) با شرایط ۸۴ کیلوولتاژ، جریان ۱۲ میلی‌آمپر، زمان اکسپوزر تقریبی ۱۳ ثانیه، اندازه وکسل ۱۶۰ میکرومتر و field of view FOV ۸۰×۱۰۰ میلی‌متر تهیه شده بودند. تمام تصاویر در دو بعد (کرونال و اگزیتال و در هر بعد در مقاطع ۲ میلی‌متری) بررسی

نوع یک) مستقل: سه کانال مستقل از پالپ چمبر تا اپکس  
 نوع دو) همریز (Confluent): کانال مزیا ل میانی ای که به  
 مزولیپینگوال یا مزیوبا کال ملحق شده و اپکس مشترک دارند.  
 نوع سه) باله مانند (fin): اوریفیس کانال مزیا ل میانی به  
 اوریفیس کانال مزولیپینگوال یا مزیوبا کال متصل است ولی در  
 اپکس فورامن های مجزایی دارند.

شدند. رادیوگرافی های CBCT توسط محقق و یک رادیولوژیست  
 بررسی شدند. اطلاعاتی مانند: جنس، سن، سمت فک پایین  
 (راست/چپ)، نوع دندان (مولر اول/مور دوم) و تعداد کانال مزیا ل  
 میانی در چک لیست ثبت شد. از مدل پیشنهادی Pomeranz  
 (۱۵) برای تشخیص کانال مزیا ل میانی استفاده شد.  
**انواع کانال مزیا ل میانی بر اساس طبقه بندی Pomeranz:**



تصویر ۱: انواع کانال مزیا ل میانی بر اساس طبقه بندی Pomeranz (۱۶)

داده ها در محیط نرم افزار آماری SPSS version 17 وارد شده و از آزمون آماری Chi-Square جهت تجزیه و تحلیل داده ها استفاده شد.

بررسی شده دارای کانال مزیا ل میانی، ۱۲ کانال مزیا ل میانی  
 (۶/۷ درصد) در زنان و ۶ کانال مزیا ل میانی (۵ درصد) در  
 مردان مشاهده شد. نتایج آزمون آماری Chi-square ارتباط  
 آماری معنی داری بین وجود کانال مزیا ل میانی با جنسیت  
 بیماران نشان نداد ( $P=0/358$ ) (جدول ۱). ۶ مورد (۴/۴ درصد)  
 دارای کانال مزیا ل میانی در مولرهای سمت راست دهان و ۱۲  
 مورد (۷/۳ درصد) در مولرهای سمت چپ مشاهده شد. نتایج  
 آزمون آماری Chi-square نشان داد ارتباط آماری معنی داری  
 بین وجود کانال مزیا ل میانی با سمت قرارگیری دندان وجود  
 ندارد ( $P=0/052$ ) (جدول ۱). در این مطالعه، ۱۸ مورد کانال  
 مزیا ل میانی مشاهده شد که تماماً در مولر اول مندیبل بودند و  
 در مولر دوم مندیبل کانال مزیا ل میانی مشاهده نگردید. بر  
 اساس نتایج آزمون آماری Chi-square، ارتباط آماری  
 معنی داری بین وجود کانال مزیا ل میانی با مولر اول و دوم  
 مندیبل وجود داشت ( $P=0/001$ ) (جدول ۱).

## نتایج

از ۳۰۰ کلیشه CBCT (۱۲۲ مولر اول و ۱۷۸ مولر دوم فک  
 پایین) که معیارهای ورود به مطالعه را داشتند، ۱۷۹ مورد  
 (۵۹/۷ درصد) متعلق به زنان و ۱۲۱ مورد (۴۰/۳ درصد) متعلق  
 به مردان بود. ۱۶۴ دندان (۵۴/۷ درصد) در سمت چپ و ۱۳۶  
 دندان (۴۵/۳ درصد) در سمت راست قرار داشتند. تنها در ۱۸  
 دندان (۶ درصد) کانال مزیا ل میانی وجود داشت، که همگی  
 (۱۸ مورد) متعلق به دندان مولر اول بودند. میانگین سنی  
 افرادی که در آنها کانال مزیا ل میانی مشاهده شد،  
 $37/33 \pm 15/27$  سال با دامنه تغییرات ۶۴-۱۵ سال بود.  
 از ۱۸ مورد کانال مزیا ل میانی تشخیص داده شده در  
 مطالعه حاضر، ۱ مورد (۵/۶ درصد) در نوجوانان، ۸ مورد  
 (۷/۳ درصد) در جوانان و ۹ مورد (۵/۳ درصد) در افراد میانسال  
 مشاهده شد. نتایج آزمون آماری Chi-square ارتباط آماری  
 معنی داری بین وجود کانال مزیا ل میانی با گروه سنی بیماران  
 نشان نداد ( $P=0/863$ ) (جدول ۱). از مجموع دندان های

جدول ۱: فراوانی نسبی افراد مورد بررسی بر حسب متغیرهای دموگرافیک

P	کانال میدمزیال		تعداد (درصد)	متغیرهای دموگرافیک	
	ندارد تعداد (درصد)	دارد تعداد (درصد)			
۰/۸۴۲	۱۶۷(۹۳/۳)	۱۲(۶/۷)	۱۷۹(۵۹/۷)	مونث	جنسیت
	۱۱۵(۹۵)	۶(۵)	۱۲۱(۴۰/۳)	مذکر	
۰/۳۵۸	۱۷(۹۶/۴)	۱(۵/۶)	۱۸(۶)	نوجوان (۱۷-۱۲ سال)	گروه سنی
	۱۰۱(۹۲/۷)	۸(۷/۳)	۱۰۹(۳۶/۴)	جوان (۱۸-۳۴ سال)	
	۱۶۰(۹۴/۷)	۹(۵/۳)	۱۶۹(۵۶/۳)	میانسال (۳۵-۶۴ سال)	
	۴(۱۰۰)	۰(۰)	۴(۱/۳)	سالمند (۶۵ سال و بالاتر)	
۰/۰۵۲	۱۳۰(۹۵/۶)	۶(۴/۴)	۱۳۶(۴۵/۳)	راست	سمت قرارگیری دندان
	۱۵۲(۹۲/۷)	۱۲(۷/۳)	۱۶۴(۵۴/۷)	چپ	
<۰/۰۰۰۱	۱۱۸(۸۵/۲)	۱۸(۱۴/۸)	۱۲۲(۴۰/۶)	مولر اول مندیبل	نوع دندان
	۱۶۴(۱۰۰)	۰(۰)	۱۷۸(۵۹/۴)	مولر دوم مندیبل	

Shakeri و همکاران (۲۲) ۵/۷ درصد بود. Tahmasbi و همکاران (۲۱) نیز میزان شیوع را ۲۶ درصد اعلام کردند. در همه مطالعات مذکور مانند مطالعه حاضر از تصویر CBCT جهت بررسی کانال مزید میانی استفاده شده بود. علت این اختلافها را می توان به جمعیت‌های مورد بررسی مربوط دانست. در مطالعه حاضر فراوانی کانال مزید میانی بطور معنی داری در دندان مولر اول بیشتر بود. در مطالعه Azim و همکاران (۲۵) در نیویورک، مطالعه Karapinar-Kazandag و همکاران (۲۶) در ترکیه گزارش شده در دندان‌های مولر دوم احتمال یافتن کانال مزید میانی بیشتر است، که با نتایج مطالعه حاضر مغایر می‌باشد. در مطالعات Nosrat و همکاران (۲۷) و محمودآبادی (۲۰) برخلاف نتایج مطالعه حاضر گزارش شده مولر اول یا دوم بودن، بر حضور کانال مزید میانی تاثیر معنی داری ندارد. دلیل این مغایرت می‌تواند حجم نمونه مورد بررسی بیشتر در مطالعه حاضر نسبت به مطالعات مذکور باشد. در این مطالعه ۱۲ کانال مزید میانی در زنان و ۶ کانال مزید میانی در مردان مشاهده شد. ۱۲ کانال مزید میانی در مولرهای سمت چپ و بقیه سمت راست بودند. ارتباط آماری معنی داری بین وجود کانال مزید میانی با جنسیت و سمت قرارگیری دندان وجود نداشت. به گزارش باقرپور و همکاران (۱۹) و محمودآبادی (۲۰) نیز وجود کانال مزید میانی در دندان‌های مولر فک پایین

### بحث

دندان‌های خلفی به دلیل آناتومی متفاوت، از مشکل‌ترین دندان‌ها در درمان ریشه به حساب می‌آیند، یکی از این تفاوت‌ها داشتن کانال اضافه بر کانال میزوباکال و میزولینگوال در ریشه مزید میال است (۱۷). شیوع کانال مزید میالی در این دندان‌ها در مطالعات مختلف بسیار متنوع می‌باشد. در این مطالعه، از ۳۰۰ دندان مولر فک پایین (۱۲۲ مولر اول و ۱۷۸ مولر دوم) مورد بررسی، تنها در ۱۸ دندان (۶ درصد) کانال مزید میالی وجود داشت، که همگی متعلق به دندان مولر اول بودند. شیوع کانال مزید میالی در دندان مولر اول در مطالعه صمدی (۱۸) ۲/۹ درصد، در مطالعه باقرپور و همکاران (۱۹) در مشهد ۴ درصد، در مطالعه محمودآبادی (۲۰) در تبریز ۳۴/۹ درصد، در مطالعه Tahmasbi و همکاران (۲۱) در دانشگاه فلوریدا ۳/۱۳ درصد، در مطالعه Shakeri و همکاران (۲۲) در ساری، ۶/۵ درصد، در مطالعه انجام شده در فلوریدا (۲۱) ۲۶ درصد، در مطالعه انجام شده در دانشگاه اوهایو (۲۳) ۱۴/۷ درصد و در اسپانیا (۲۴) ۶/۷ درصد گزارش شده است. در مطالعه حاضر در مولر دوم مندیبل کانال مزید میالی مشاهده نگردید. شیوع این کانال‌ها در مطالعه صمدی (۱۸) در مشهد در دندان مولر دوم ۰/۶ درصد و در مطالعه محمودآبادی (۲۰) ۲۶/۵ درصد و در مطالعه

فک پایین در جمعیت مورد مطالعه تحت تاثیر سن، جنسیت بیمار و سمت قرارگیری دندان (چپ / راست) قرار نداشت. هرچند فراوانی کانال مزایال میانی در مولرهای اول و دوم مندیبل کم بود، اما با توجه به این که تشخیص نادرست در مورفولوژی و آناتومی داخلی حفره پالپ احتمال شکست در درمان‌های اندودنتیکس را تا حدود زیادی بالا می‌برد، دندانپزشکان باید حین درمان ریشه این موارد را مدنظر قرار دهند.

### سیاس‌گذاری

نویسندگان خود را ملزم می‌دانند از تمام افرادی که در اجرای این مطالعه کمک نمودند، تشکر و قدردانی نمایند. **حامی مالی:** مطالعه حاضر منتج از پایان‌نامه دانشجویی به شماره ۱۰۹۹ب، مصوب در معاونت پژوهشی دانشکده دندانپزشکی یزد بوده و دانشگاه علوم پزشکی شهید صدوقی یزد حمایت مالی آن را بر عهده داشته است. **تعارض در منافع:** وجود ندارند.

### ملاحظات اخلاقی

با توجه به اینکه در مطالعه حاضر مداخله بالینی برای بیماران صورت نگرفت، نیازی به تکمیل فرم رضایت آگاهانه نبود. اطلاعات بیماران محرمانه حفظ شد. لازم به ذکر است که این مطالعه در «کمیته اخلاق در پژوهش دانشگاه علوم پزشکی شهید صدوقی یزد» به شماره IR.SSU.REC.1399.264 به تصویب رسیده است.

### مشارکت نویسندگان

سیدحسین رضوی و فاطمه آیت‌اللهی در ارائه ایده، فاطمه عزالدینی و محمد خدابخش در طراحی مطالعه، عاطفه پژمان در جمع‌آوری داده‌ها، عاطفه پژمان و محمد خدابخش در تجزیه و تحلیل داده‌ها مشارکت داشته و همه نویسندگان در تدوین، ویرایش اولیه و نهایی مقاله و پاسخگویی به سوالات مرتبط با مقاله سهیم هستند.

تحت تاثیر سمت (چپ و راست) و جنسیت قرار نداشت. در مطالعه Nosrat و همکاران (۲۷) و محمدی (۲۸) نیز مانند مطالعه حاضر جنسیت بر حضور کانال مزایال میانی تاثیر معنی‌داری نداشت، که با نتایج مطالعه حاضر مطابقت دارد. Versiani و همکاران (۲۹) با بررسی دو جمعیت متفاوت (یک جمعیت از برزیل و یک جمعیت از ترکیه)، پیشنهاد کردند که نژاد، عاملی موثر در شیوع کانال میدمزایال است. این مساله اهمیت بررسی بیشتر نژاد در درمان ریشه و منظور کردن نتایج آن‌ها در درمان‌های بالینی را می‌رساند.

در مطالعه حاضر تفاوت آماری معنی‌داری بین گروه‌های سنی در وجود کانال مزایال میانی وجود نداشت. برخلاف نتایج مطالعه حاضر، Azim و همکاران (۲۵) و Akbarzadeh و همکاران (۲۳) احتمال یافتن کانال مزایال میانی در سن کمتر را بیشتر دانسته‌اند. اما به گزارش Hess در سنین بالا به علت کلسیفیکاسیون کامل انشعابات کانال، از پیچیدگی ساختار کانال کاسته می‌شود (۲۰). علت این تفاوت می‌تواند تعداد کم افراد نوجوان و مسن حاضر در این مطالعه باشد. آگاهی دندانپزشک از آناتومی سیستم ریشه و انحناهای کانال و آناتومی داخلی و خارجی ریشه در تشخیص و درمان موارد ریشه مفید و ضروری است (۳۰). نتایج این پژوهش می‌تواند موجب افزایش دید کلینیکی حین درمان ریشه دندان‌های مولر پایین و افزایش احتمال موفقیت درمان ریشه در بلندمدت گردد. هم‌چنین با افزایش احتمال موفقیت درمان ریشه‌های انجام شده، می‌توان از هزینه‌های متعاقب شکست درمان ریشه و هم‌چنین اتلاف وقت بیماران، جلوگیری نمود.

### نتیجه‌گیری

بر اساس نتایج مطالعه حاضر به نظر می‌رسد فراوانی کانال مزایال میانی در دندان‌های مولر اول فک پایین در جمعیت مورد مطالعه شیوع کمی داشته و در دندان مولر دوم فک پایین مشاهده نشد. کانال مزایال میانی در دندان‌های مولر اول و دوم

## References:

- 1- Witherspoon DE, Small JC, Regan J. *Missed Canal Systems are the Most Likely Basis for Endodontic Retreatment of Molars*. Tex Dent J 2013; 130(2): 127-39.
- 2-Hoseini-nasab S. *Evaluation of Symmetry of Root and Root Canal Morphology of Maxillary and Mandibular Molars in an Iranian Population: A Cone-Beam Computed Tomography (CBCT) Study* [dissertation]. Yazd: Shahid Sadoughi University of Medical Science; 2016.
- 3-Ricucci D. *Three Independent Canals in the Mesial Root of a Mandibular First Molar*. Dental Traumatology 1997; 13(1): 47-9.
- 4-Beatty RG, Krell K. *Mandibular Molars with Five Canals: Report of Two Cases*. Journal of the American Dental Association (1939) 1987; 114(6): 802-4.
- 5-Jacobsen EL, Dick K, Bodell R. *Mandibular First Molars with Multiple Mesial Canals*. Journal of Endodontics 1994; 20(12): 610-3.
- 6-Sadeghnejad H, Najarian M. *Mid-Mesial Canal in Mandibular First Molars: A Report of Two Cases*. J Isfahan Dent Sch 2016; 11(6): 509-16. [Persian]
- 7-de Toubes KM, Côrtes MI, Valadares MA, Fonseca LC, Nunes E, Silveira FF. *Comparative Analysis of Accessory Mesial Canal Identification in Mandibular First Molars by Using Four Different Diagnostic Methods*. J ENDOD 2012; 38(4): 436-41.
- 8-Skidmore AE, Bjorndal AM. *Root Canal Morphology of the Human Mandibular First Molar*. Oral Surgery, Oral Medicine, and Oral Pathology 1971; 32(5): 778-84.
- 9-Vertucci FJ, Williams RG. *Root Canal Anatomy of the Mandibular First Molar*. J N J Dent Assoc 1974; 45(3): 27-8.
- 10-Alashiry MK, Zeitoun R, Elashiry MM. *Prevalence of Middle Mesial and Middle Distal Canals in Mandibular Molars in an Egyptian Subpopulation Using Micro-Computed Tomography*. Nigerian journal of clinical practice 2020; 23(4): 534-8.
- 11-de Paula-Silva FW, Wu MK, Leonardo MR, da Silva LA, Wesselink PR. *Accuracy of Periapical Radiography and Cone-Beam Computed Tomography Scans in Diagnosing Apical Periodontitis Using Histopathological Findings as a Gold Standard*. J Endod 2009; 35(7): 1009-12.
- 12-Farman AG. *Panoramic Radiology, Seminars on Maxillofacial Imaging and Interpretation*. 1st Ed. New York: Springer; 2007: 133-8.
- 13-Grover C, Shetty N. *Methods to Study Root Canal Morphology: A Literature Review*. Endodontic practice today 2012; 6(3): 171- 82.
- 14-Kim Y, Lee SJ, Woo J. *Morphology of Maxillary First and Second Molars Analyzed by Cone-Beam Computed Tomography in a Korean Population: Variations in the Number of Roots and Canals and the Incidence of Fusion*. J Endod 2012; 38(8): 1063-8.
- 15-Pomeranz HH, Eidelman DL, Goldberg MG. *Treatment Considerations of the Middle Mesial Canal of Mandibular First and Second Molars*. J Endod 1981; 7(12): 565-8.
- 16-Xu S, Dao J, Liu Z, Zhang Z, Lu Y, Zeng X. *Cone-Beam Computed Tomography Investigation of Middle Mesial Canals and Isthmuses in Mandibular First Molars in a Chinese Population*. BMC Oral Health 2020; 20(1): 135.
- 17-Ingle JI, Bakland LK, Baumgartner JC. *Ingle's Endodontics*. 6th ed. United Kingdom: B.C Decker, Incorporated, 2008.



- 18-Samadi A. *Evaluation the Prevalence of Mid Mesial Canal in First and Second Mandibular Molar Teeth by CBCT Radiographs* [dissertation]. Mashhad: Mashhad University of Medical Sciences; 2020.
- 19-Bagherpour A, Jafarzade H, Raees Satari F. *Morphologic Evaluation of the Prevalence of Radix Root and Mid-Mesial Canal in the Mandibular First Molars Using CBCT During 2016-2018 in Patients Referred to Mashhad Dental School*. Journal of Mashhad Dental School 2021; 45(2): 123-31. [Persian]
- 20-Mahmoodabadi M. *Evaluation of Ismus and Midmesial Canal in First and Second Mandibular Molars in Patients Referred to the School of Dentistry of Tabriz University of Medical Sciences by CBCT* [dissertation]. Tabriz: Tabriz: University of Medical Sciences 2020.
- 21-Tahmasbi M, Jalali P, Nair MK, Barghan S, Nair UP. *Prevalence of Middle Mesial Canals and Isthmi in the Mesial Root of Mandibular Molars: An in Vivo Cone-Beam Computed Tomographic Study*. J Endod 2017; 43(7): 1080-3.
- 22-Shakeri F, Azizi H, Razian F, Haghanifar S, Hoshyari N. *Prevalence of Mid-Mesial Canal and Isthmuses in Mandibular First and Second Molars in an Iranian Population*. J Res Dent Maxillofac Sci 2019; 4(1): 30-5.
- 23-Akbarzadeh N, Aminoshariae A, Khalighinejad N, Palomo JM, Syed A, Kulild JC, et al. *The Association between the Anatomic Landmarks of the Pulp Chamber Floor and the Prevalence of Middle Mesial Canals in Mandibular First Molars: An in Vivo Analysis*. J Endod 2017; 43(11): 1797-801.
- 24-Pérez-Heredia M, Ferrer-Luque CM, Bravo M, Castelo-Baz P, Ruíz-Piñón M, Baca P. *Cone-Beam Computed Tomographic Study of Root Anatomy and Canal Configuration of Molars in a Spanish Population*. J Endod 2017; 43(9): 1511-6.
- 25-Azim AA, Deutsch AS, Solomon CS. *Prevalence of Middle Mesial Canals in Mandibular Molars after Guided Troughing Under High Magnification: An in Vivo Investigation*. J Endod 2015; 41(2): 164-8.
- 26-Karapinar-Kazandag M, Basrani BR, Friedman S. *The Operating Microscope Enhances Detection and Negotiation of Accessory Mesial Canals in Mandibular Molars*. J Endod 2010; 36(8): 1289-94.
- 27-Nosrat A, Deschenes RJ, Tordik PA, Hicks ML, Fouad AF. *Middle Mesial Canals in Mandibular Molars: Incidence and Related Factors*. J Endod 2015; 41(1): 28-32.
- 28-Mohammadi S. *Prevalence of Medial Canal in Mandibular First Molars by Using CBCT Technique in Isfahan*. [dissertation]. Isfahan: Isfahan University of Medical Science; 2015.
- 29-Versiani MA, Ordinola-Zapata R, Keles A, Alcin H, Bramante CM, Pecora JD, et al. *Middle Mesial Canals in Mandibular First Molars: A Micro-CT Study in Different Populations*. Archives of Oral Biology 2016; 61: 130-7.
- 30-Saberi-Eshagh A, Farhad-Mollashahi N, Niknami M, Mousavi E, Rasouli H. *Ex Vivo Evaluation of the Root form and Root Canal Morphology of the Mandibular First Molar Using Cbct Technology*. Zahedan J Res Med Sci (Tabib-E-Shargh) 2014; 16(7): 1-6.

## Prevalence of Middle Mesial Canal in Mandibular Molar Teeth Using CBCT

Seyed Hossein Razavi<sup>1</sup>, Fatemeh Ayatollahi<sup>2</sup>, Fatemeh Ezeddini<sup>3</sup>,  
Atefeh Pezhman<sup>4</sup>, Mohammad Khodabakhsh<sup>\*4</sup>

### Original Article

**Introduction:** Identification and completely cleaning the extra root canals are crucial for the success of endodontic treatment. Prevalence of the middle mesial canal (MMC) in mandibular molars is still a topic of debate due to the complex and diverse anatomy and morphology of these teeth. This study aimed to investigate the prevalence of MMC in mandibular molars using CBCT radiography.

**Methods:** In this descriptive cross-sectional study, 300 CBCT images obtained between 1995 and 2019 in a private oral and maxillofacial radiology center in Yazd, Iran, were evaluated. The first and second mandibular molars were examined for the presence of MMC based on the patients' age, gender, tooth location, and type. Data were analyzed using SPSS 17 and the Chi-square.

**Results:** Out of 300 mandibular molars (122 first molars and 178 second molars), MMC was found in only 18 teeth (6%). The prevalence of MMC was significantly higher in the first molars (18 cases) than in the second molars (0 cases). Twelve MMCs were observed in females and 6 in males. 12 MMCs were located in the left side and the rest in the right side. The mean age of individuals with MMC was  $37.33 \pm 15.27$ . There was no statistically significant association between the presence of MMC and age, gender, or tooth location ( $P > 0.05$ ), but the prevalence of MMC was higher in the first molars than in the second molars ( $P = 0.0001$ ).

**Conclusion:** The prevalence of MMC in mandibular first molars was low in the studied population and was not detected in mandibular second molars. Nevertheless, the possibility of MMC should be considered during the treatment of teeth.

**Keywords:** Mandibular molar, CBCT radiography, Middle mesial canal.

**Citation:** Razavi S.H, Ayatollahi F, Ezeddini F, Pezhman A, khodabakhsh M. **Prevalence of Middle Mesial Canal in Mandibular Molar Teeth Using CBCT.** J Shahid Sadoughi Uni Med Sci 2024; 32(6): 7943-50.

<sup>1</sup>Department of Oral and Maxillofacial Radiology, Faculty of Dentistry, Shahid Sadoughi University of Medical Sciences, Yazd, Iran.

<sup>2</sup>Department of Endodontics, Faculty of Dentistry, Shahid Sadoughi University of Medical Sciences, Yazd, Iran.

<sup>3</sup>Oral and Maxillofacial Radiologist, Private Office, Yazd, Iran.

<sup>4</sup>Dentist, Yazd, Iran.

\*Corresponding author: Tel: 09032772204, email: mohammadnkh1999@gmail.com