

اثر تریگونلین بر مورفولوژی دندریتی در هیپوکامپ و قشر پره‌فرونتال در موش صحرایی دیابتی شده با استرپتوزوتوسین

محسن کریمی^۱، محمدحسین قینی^۲، فاطمه طالع احمد^۳، مهرداد روغنی^{۴*}

مقاله پژوهشی

مقدمه: دیابت قندی با افزایش استرس اکسیداتیو سبب تغییرات نامطلوب در مورفولوژی نورونی هیپوکامپ و قشر پره‌فرونتال مغز می‌شود. تریگونلین دارای اثرات کاهنده قند خون و مهار استرس اکسیداتیو می‌باشد. هدف از این مطالعه تعیین اثر حفاظتی تریگونلین بر تغییرات دندریتی نورون‌های هیپوکامپ و قشر پره‌فرونتال در موش صحرایی می‌باشد.

روش بررسی: در این بررسی تجربی، تعداد ۳۲ سر موش نر، نژاد ویستار در محدوده وزنی ۲۳۵-۱۹۵ گرم به‌طور تصادفی به ۴ گروه شامل: کنترل، کنترل تیمار شده با تریگونلین، دیابتی و دیابتی تیمار شده با تریگونلین تقسیم شدند. تریگونلین به میزان ۵۰ mg/kg به مدت ۷ هفته تجویز دهانی شد. برای دیابتی نمودن حیوانات از تزریق داخل صفاقی تک دوز استرپتوزوتوسین ۶۰ mg/kg استفاده شد. وزن حیوانات و میزان گلوکز در ابتدای کار و ۴ و ۸ هفته پس از القاء دیابت اندازه‌گیری شد. برای بررسی دندریت‌های نورونی هیپوکامپ و قشر پره‌فرونتال، پس از خارج کردن مغز از روش رنگ‌آمیزی گلژی استفاده شد. برای آنالیز آماری از آزمون آنوای یک‌طرفه و تست تعقیبی توکی در نرم‌افزار SPSS version 16 استفاده شد و $p < 0/05$ به‌عنوان سطح معنی‌دار در نظر گرفته شد.

نتایج: میزان گلوکز سرم در گروه دیابتی تیمار شده با تریگونلین در مقایسه با گروه دیابتی به‌طور معنی‌داری کاهش یافت ($p < 0/01$). تراکم خارهای دندریتی نورون‌های قشر پره‌فرونتال و ناحیه هیپوکامپ در گروه دیابتی در مقایسه با گروه کنترل به‌طور معنی‌داری کاهش یافت ($p < 0/01$). همچنین تراکم خارها در گروه دیابتی تیمار شده با تریگونلین در مقایسه با گروه دیابتی به‌طور معنی‌داری افزایش یافت ($p < 0/01$).

نتیجه‌گیری: تریگونلین هیپوگلیسمیک بوده و سبب جلوگیری از کاهش خارهای دندریتی قشر پره‌فرونتال و هیپوکامپ مغز ناشی از دیابت قندی القا شده با استرپتوزوتوسین می‌شود.

واژه‌های کلیدی: دیابت قندی، تریگونلین، قشر پره‌فرونتال، هیپوکامپ، استرپتوزوتوسین.

ارجاع: کریمی محسن، قینی محمدحسین، طالع احمد، روغنی مهرداد. اثر تریگونلین بر مورفولوژی دندریتی در هیپوکامپ و قشر پره‌فرونتال در موش صحرایی دیابتی شده با استرپتوزوتوسین. مجله علمی پژوهشی دانشگاه علوم پزشکی شهید صدوقی یزد ۱۴۰۱؛ ۳۰ (۸): ۳۰-۵۱۲۰.

۱- دانش آموخته دکتری پزشکی عمومی، دانشگاه شاهد، تهران، ایران.

۲- گروه پاتولوژی، دانشکده پزشکی، دانشگاه شاهد، تهران، ایران.

۳- دانشجوی کارشناسی ارشد فیزیولوژی پزشکی، دانشکده پزشکی، دانشگاه شاهد، تهران، ایران.

۴- مرکز تحقیقات نوروفیزیولوژی، دانشگاه شاهد، تهران، ایران.

* (نویسنده مسئول): تلفن: ۰۲۱-۸۸۹۶۴۷۹۲، پست الکترونیکی: mehjour@yahoo.com، صندوق پستی: ۱۸۷۳۵۱۳۶

است (۱۲). هدف از مراقبت در بیماران مبتلا به دیابت، حذف علائم و جلوگیری و یا به حداقل رساندن سرعت ایجاد عوارض است. به طور کلی شروع زودرس درمان دارویی در بیماران دیابتی، عوارض درازمدت را کاهش می‌دهد. داروهای جدیدتر شامل آگونیست‌های پپتید شبه گلوکاگون، آگونیست‌های دوپامین در درمان دیابت مورد استفاده قرار می‌گیرند (۱۳). برخی عوارض جانبی این داروها مانند هیپوگلیسمی، عوارض گوارشی، طعم فلزی دهان، اسیدوز لاکتیک، نارسایی کلیوی، تشدید نارسایی قلبی گزارش شده‌اند (۱۴،۱۵). دانشمندان همواره در تلاش برای دستیابی به ترکیبات گیاهی و طبیعی مفید جهت کاهش دیابت بوده‌اند. از جمله ترکیبات گیاهی با اثرات هیپوگلیسمیک آلکالوئید تریگونلین می‌باشد (۱۶،۱۷). تریگونلین نخستین بار از گیاه شنبلیله (*Trigonella foenum-graceum*) استخراج شد و در دانه قهوه، خربزه زمستانی، و گونه حیوانی مانند توتیا و ستاره دریایی مشاهده شده است (۱۸،۱۹). با توجه به آزمایشات انجام شده مشخص شد که مصرف تریگونلین به‌طور قابل توجهی سطح گلوکز و انسولین را ۱۵ دقیقه بعد از تست تحمل گلوکز در مقایسه با دارونما کاهش داد (۲۰). هم‌چنین برخی مطالعات نیز اثرات تریگونلین را در کاهش مارکرهای استرس اکسیداتیو در موش‌های دیابتی نشان داده‌اند (۲۱). نتایج به دست آمده نشان می‌دهد که تریگونلین اثرات مفیدی را در درمان دیابت از طریق کاهش سطوح گلوکز و چربی خون، افزایش حساسیت به انسولین و میزان انسولین، افزایش فعالیت آنزیم‌های آنتی‌اکسیدان و کاهش پراکسیداسیون لیپیدی اعمال می‌کند (۲۲-۲۴). مطالعات گوناگونی اثرات حفاظت‌کننده عصبی تریگونلین را در اختلالات مختلف سیستم عصبی مرکزی و محیطی مورد بررسی قرار داده‌اند. تریگونلین دارای اثرات ضداکسیدانی قوی می‌باشد و با توجه به مطالعات انجام شده یک اثر محافظتی عصبی در بیماری پارکینسون را نشان داده است (۲۵،۲۶). با توجه به اختلالات سیستم عصبی مرکزی مشاهده شده در دیابت و محدود بودن مطالعات انجام شده در این زمینه، ما برای اولین بار اثر پیشگیری‌کننده و حفاظتی

دیابت قندی یک اختلال متابولیک شایع می‌باشد که به علت ترکیبی از اختلالات، شامل فقدان نسبی انسولین، ایجاد مقاومت به اثرات این هورمون یا تولید بیش از حد گلوکز توسط کبد بروز می‌کند (۱). برآورد می‌شود که شیوع بیماری دیابت قندی تا سال ۲۰۳۰ به بیش از ۳۶۶ میلیون نفر برسد. میزان مرگ و میر و ابتلا به دیابت، به‌واسطه عوارض متعددی همچون واسکولوپاتی دیابتی، رتینوپاتی، نفروپاتی و نوروپاتی محیطی تعیین می‌شود (۲،۳). با توجه به مطالعات انجام شده دیابت، سیستم عصبی مرکزی (CNS) را درگیر می‌کند و موجب تغییرات پاتولوژیک موسوم به آنسفالوپاتی دیابتی می‌گردد و با نقصان‌های حقیقی در ادراک و شناخت بیمار و پاتولوژی عصب متمایز می‌گردد (۴،۵). شایع‌ترین عوارض مغزی دیابت شامل افت عملکرد شناختی و افسردگی است (۶). هیپرگلیسمی، مهم‌ترین دلیل القای استرس اکسیداتیو در حین دیابت بوده و از طریق مکانیسم‌های آنزیمی و غیر آنزیمی، منجر به تولید بیش از حد رادیکال‌های آزاد اکسیژن می‌گردد (۷). فعال‌سازی مسیرهای حساس به استرس مثل (NF- κ B)، (AGE/RAGE) و پروتئین‌کیناز C در اثر استرس اکسیداتیو سبب فعال‌شدن پیام‌های مسیر آپوپتوز سلولی در بافت مغز و مرگ نورون‌ها می‌شود (۸). بافت مغز دارای اسیدهای چرب غیراشباع فراوان و سیستم آنتی‌اکسیدانی ضعیف می‌باشد. و به دلیل مصرف زیاد اکسیژن به شدت در معرض آسیب اکسیداتیو قرار می‌گیرد (۹). قشر مغز و هیپوکامپ بیشتر از سایر مناطق مغز تحت تاثیر استرس اکسیداتیو و پراکسیداسیون لیپیدی ناشی از هیپرگلیسمی می‌باشند (۱۰). مواجهه طولانی‌مدت با استرس اکسیداتیو منجر به یک سری تغییرات نوروپلاستیک در نواحی مغزی حساس به استرس، مانند هیپوکامپ می‌شود. و پلاستیسیته عصبی در پاسخ به عوامل محیطی مثل رژیم غذایی و هم‌چنین تحریکات ایمنی و اندوکرین تحت تاثیر قرار می‌گیرد (۱۱). از نظر بالینی، کاهش حجم هیپوکامپ در مطالعات تصویربرداری مغز در طی افسردگی و دیابت شواهدی مشابه مدل‌های حیوانی مواجهه شده با استرس را نشان داده

(اسپکترونیک ۲۰، آمریکا) انجام شد. وزن حیوانات نیز ابتدا در هفته قبل از القای دیابت و سپس در هفته‌های ۴ و ۸ پس از القای دیابت مورد سنجش قرار گرفت.

روش رنگ‌آمیزی گلژی

روش رنگ‌آمیزی نقره گلژی بر پایه تشکیل رسوبات کدر کرومات نقره که به‌وسیله واکنش بین پتاسیم‌دی‌کرومات و نیترات نقره شکل می‌گیرد (واکنش سیاه) می‌باشد (۲۹). پس از انجام پرفیوژن ترانس‌کاردیال و عبور ۵۰ میلی‌لیتر محلول سالین نرمال و ۱۰۰ میلی‌لیتر محلول فیکساتیو شامل پارافرم آلدئید ۴٪ در بافر فسفات ۰/۱ مولار، مغز موش‌ها از جمجمه خارج شد و به داخل ظرف حاوی رنگ گلژی شامل پتاسیم‌دی‌کرومات، مرکوری کلرید، پتاسیم کرومات، و پتاسیم تنگستات در آب دو بار تقطیر در دمای ۲۵-۲۰ درجه سانتی‌گراد به مدت ۲ هفته در تاریکی قرار داده شد. و پس از ۵-۴ بار شست‌وشو در آب مقطر، در محلول حاوی لیتیوم هیدروکسید و پتاسیم نیترات در آب مقطر به مدت ۳-۲ روز قرار داده شدند. در مرحله بعدی، برش‌گیری با استفاده از میکروتوم فریزینگ در دمای ۲۰- درجه سانتی‌گراد انجام پذیرفت و برش‌های بافتی به ضخامت ۱۰۰ میکرومتر بر روی لام قرار گرفته و پس از طی مراحل آب‌گیری و شفاف‌سازی در محلول‌های اتانول و گزیرلول و قرار دادن لامل با استفاده از چسب انتلان، بررسی میکروسکوپی در مورد نمونه‌ها با استفاده از میکروسکوپ Bell در بزرگنمایی کل ۴۰۰ و ۱۰۰۰ انجام شد. برای بررسی و شمارش خارهای دندریتی، تنها نوروئ‌هایی مورد بررسی قرار گرفتند که در روش رنگ‌آمیزی به‌طور کامل سیاه رنگ شدند و تمام انشعابات دندریتی در برش‌ها مشاهده گردید. به علاوه، تمام برجستگی‌های دندریتی به‌صورت نازک یا عصایی شکل دارا یا فاقد برجستگی‌های انتهایی در یک طول معین مورد شمارش قرار گرفتند. تعداد متوسط خار در یک طول معین در مورد حداقل ۱۰ نرون از دو ناحیه قشر مغز و هیپوکامپ ناحیه (CA1) مورد شمارش قرار گرفت. برای انجام اندازه‌گیری‌های کمی در مورد تصاویر میکروسکوپی نیز از نرم‌افزار Image tool نسخه ۳ استفاده گردید.

تریگونلین بر تغییرات مورفولوژیک نوروئ‌های هیپوکامپ و قشر پره‌فرونتال به‌دنبال القای دیابت قندی با استرپتوزوتوسین را مورد بررسی قرار دادیم.

روش بررسی

در این مطالعه تجربی، تعداد ۳۲ سر موش نر، نژاد ویستار، در محدوده وزنی ۲۳۵-۱۹۵ گرم به‌طور تصادفی به ۴ گروه شامل: کنترل، کنترل تحت تیمار با تریگونلین، دیابتی و دیابتی تحت تیمار با تریگونلین تقسیم شدند و در مرکز مطالعات حیوانی دانشگاه شاهد، در دمای ۲۲-۲۴ درجه سانتی‌گراد نگهداری شدند. حیوانات آزادانه به آب لوله‌کشی و غذای مخصوص موش (شرکت خوراک دام پارس، کرج) به مدت ۱۰ هفته دسترسی داشتند. تیمار با تریگونلین (حل شده در آب مقطر) به فرم خوراکی به میزان ۵۰ میلی‌گرم بر کیلوگرم در روز به مدت ۷ هفته ادامه یافت. وزن حیوانات و پارامتر میزان گلوکز سرم در ابتدای کار، و در هفته‌های ۴ و ۸ پس از القای دیابت نیز مورد اندازه‌گیری قرار گرفت. برای بررسی دندریت‌های نوروئ‌ی پس از کشتن حیوانات با روش پرفیوژن از طریق قلب، از روش رنگ‌آمیزی گلژی استفاده گردید.

دیابتی کردن موش‌ها و اندازه‌گیری گلوکز سرم

در این بررسی از آن دسته موش‌هایی که در شرایط طبیعی، بدون برقراری حالت روزه‌داری، میزان گلوکز سرم آن‌ها کمتر از ۲۵۰ میلی‌گرم بر دسی‌لیتر بود استفاده شد. در این خصوص از شبکه رترواوربیتال و لوله موئینه برای خونگیری استفاده شد. برای دیابتی نمودن موش‌ها، از داروی استرپتوزوتوسین به صورت تک دوز، داخل صفاقی به میزان ۶۰ میلی‌گرم بر کیلوگرم حل شده در محلول سالین فیزیولوژیک سرد استفاده شد (۲۷). استرپتوزوتوسین به‌عنوان یک داروی شیمی‌درمانی در درمان کارسینوم سلول بتای پانکراس به‌کار می‌رود. استرپتوزوتوسین به سلول‌های بتای پانکراس آسیب می‌زند و سبب هیپوانسولینمی و هیپرگلیسمی می‌گردد (۲۸). اندازه‌گیری میزان گلوکز سرم توسط روش آنزیمی گلوکز اکسیداز (زیست شیمی) قبل از انجام کار و در هفته‌های ۴ و ۸ با استفاده از اسپکتروفوتومتر

مشخص شد که در هفته قبل از بررسی تفاوت معنی‌دار بین گروه‌ها مشاهده نشد. به‌علاوه، در هفته هشتم میزان گلوکز سرم در دو گروه دیابتی و دیابتی تحت تیمار با تریگونلین به‌طور بسیار بارز و معنی‌دار بیشتر از نتایج هفته قبل از کار بود ($p < 0.001$) در حالیکه گروه کنترل تحت تیمار تفاوت معنی‌دار را در مقایسه با گروه کنترل نشان نداد. به‌علاوه، تیمار با تریگونلین در گروه دیابتی در همین دوره زمانی کاهش معنی‌دار در میزان گلوکز سرم در موش‌ها در مقایسه با گروه دیابتی تیمار نشده را نشان داد ($p < 0.01$).

نتایج حاصل از اثر تریگونلین بر وضعیت مورفولوژیک نوروئی

هیپوکامپ در روش رنگ‌آمیزی گلژی

با بررسی میکروسکوپی تراکم خارهای دندریتی در نورون‌های هرمی شکل ناحیه CA1 Cornu Ammonis 1 با توجه به نمودار ۳ و شکل ۱، مشخص شد که تفاوت معنی‌دار بین گروه کنترل تحت تیمار با تریگونلین و کنترل یافت نمی‌شود، گروه دیابتی یک کاهش معنی‌دار از این نظر در مقایسه با گروه کنترل نشان داد ($p < 0.01$). به‌علاوه در گروه دیابتی تیمار شده با تریگونلین کاهش معنی‌دار خارهای دندریتی در مقایسه با گروه کنترل مشاهده نشد. همچنین در گروه دیابتی تیمار شده با تریگونلین تراکم خارهای دندریتی در حد معنی‌دار بیشتر از گروه دیابتی بود ($p < 0.05$).

نتایج حاصل از اثر تریگونلین بر وضعیت مورفولوژیک نوروئی

قشر پره‌فرونتال در رنگ‌آمیزی گلژی

در بررسی میکروسکوپ نوری برش‌های تهیه شده از ناحیه پره‌فرونتال قشر مغز در لایه V با توجه به نمودار ۴ و شکل ۲، این ناحیه از نظر تراکم خارهای دندریتی مربوط به نورون‌های پیرامیدال ناحیه مذکور، مشخص گردید که تفاوت معنی‌دار بین دو گروه کنترل تحت تیمار با تریگونلین و کنترل یافت نمی‌شود، گروه دیابتی یک کاهش معنی‌دار از این نظر در مقایسه با گروه کنترل نشان داد ($p < 0.01$). به‌علاوه در گروه دیابتی تیمار شده با تریگونلین کاهش معنی‌دار خارهای دندریتی در مقایسه با گروه کنترل مشاهده نشد. همچنین در گروه دیابتی تیمار شده با تریگونلین تراکم خارهای دندریتی در حد معنی‌دار بیشتر از گروه دیابتی بود ($p < 0.05$).

تجزیه و تحلیل آماری

برای تجزیه و تحلیل داده‌های حاصل از این پژوهش از نرم‌افزار آماری SPSS version 16 استفاده شد. از نظر آماری، تمامی نتایج به صورت میانگین \pm انحراف‌معیار بیان گردید. در قسمت آمار تحلیلی پس از مشخص نمودن توزیع داده‌ها، برای مقایسه نتایج هر پارامتر در هر یک از گروه‌ها قبل و بعد از بررسی از آزمون آنووا با اندازه‌گیری مکرر و برای مقایسه گروه‌ها با هم در هر یک از دوره‌های زمانی از آزمون آنووا یک‌طرفه و آزمون توکی استفاده گردید. به‌علاوه سطح معنی‌دار ($p < 0.05$) برای تمامی آنالیزها در نظر گرفته شد.

ملاحظات اخلاقی

پروپوزال این تحقیق توسط کمیته اخلاق دانشگاه شاهد تایید شده است (کد اخلاق IR.SHAHED.REC.1395.205).

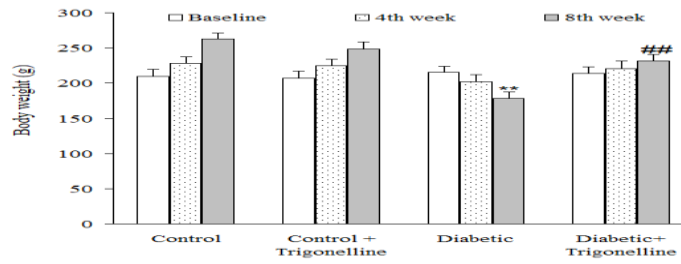
نتایج

نتایج حاصل از اثر تریگونلین بر وزن موش‌ها

وزن حیوانات در هفته قبل از بررسی و هفته‌های چهارم و هشتم پس از بررسی در تمام گروه‌ها اندازه‌گیری شد. نتایج به‌دست آمده نشان داد که میزان وزن در هفته قبل از بررسی تفاوت معنی‌دار بین گروه‌ها نشان نمی‌دهد، در حالیکه در طی هفته‌های چهارم و هشتم تفاوت معنی‌دار بین گروه‌ها مشاهده گردید. در این خصوص، در هفته هشتم، گروه دیابتی یک کاهش بارز و معنی‌دار ($p < 0.01$) در مقایسه با گروه کنترل نشان داد. همچنین، هر چند در هفته چهارم نیز این کاهش وجود داشت ولی تفاوت موجود به سطح معنی‌دار نرسید. از طرف دیگر، تفاوت موجود بین دو گروه دیابتی و دیابتی تحت درمان با تریگونلین در هفته‌های چهارم و هشتم در حد معنی‌دار بود ($p < 0.01$) از سوی دیگر، در گروه کنترل تیمار شده با تریگونلین در همین هفته‌ها تغییر معنی‌دار در مقایسه با گروه کنترل تیمار نشده مشاهده نشد.

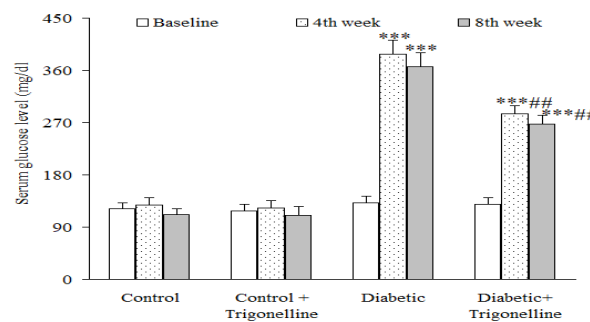
نتایج حاصل از اثر تریگونلین بر میزان گلوکز سرم

در بررسی نتایج حاصل از اثر تریگونلین بر میزان گلوکز سرم با توجه به نمودار ۲، با اندازه‌گیری میزان گلوکز سرم در هفته‌های قبل از بررسی و هفته چهارم و هشتم پس از بررسی در تمام گروه‌ها



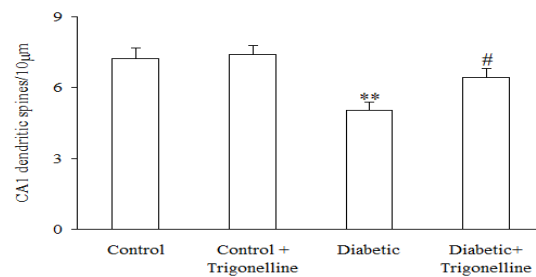
نمودار ۱: میزان تغییرات وزن در هفته‌های مختلف در موش صحرایی دیابتی تحت تیمار در مقایسه با گروه دیابتی در همان هفته

** $p < 0.01$ (در مقایسه با سطح پایه در همان گروه)، ### $p < 0.001$ (در مقایسه با سطح پایه در همان گروه)



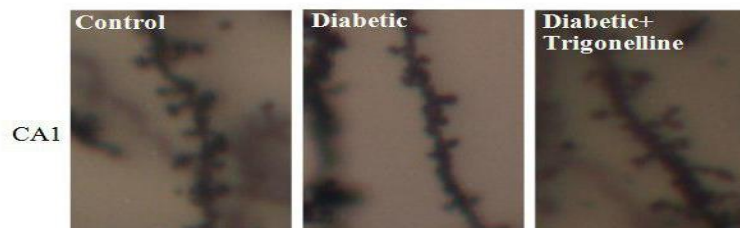
نمودار ۲: میزان تغییرات گلوکز سرم در هفته‌های مختلف در موش صحرایی دیابتی تحت تیمار در مقایسه با گروه دیابتی در همان هفته

*** $p < 0.001$ (در مقایسه با سطح پایه در همان گروه)، ### $p < 0.001$ (در مقایسه با گروه دیابتی تیمار نشده در همان هفته)

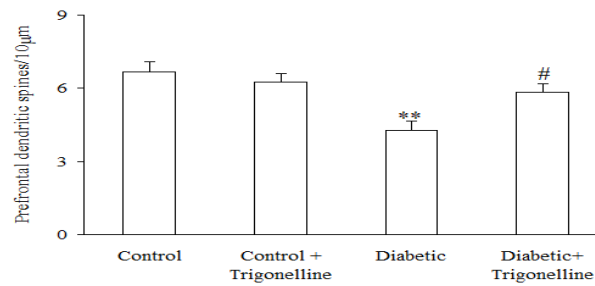


نمودار ۳: تعداد خارهای دندریتی در واحد طول در نورون‌های پیرامیدال ناحیه‌ی CA1 هیپوکامپ در گروه‌های مختلف

** $p < 0.01$ (در مقایسه با سطح پایه در همان گروه)، # $p < 0.05$ (در مقایسه با گروه دیابتی تیمار نشده در همان هفته)

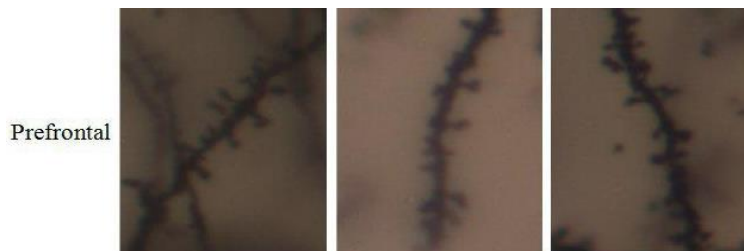

شکل ۱: فتومیکروگراف تراکم خارهای دندریتهای راسی نورون‌های هرمی ناحیه CA1 هیپوکامپ مغز موش صحرایی گروه‌های مختلف در هفته هشتم پس از تزریق استریوتوزوتوسین



نمودار ۴: تعداد خارهای دندریتی در واحد طول در نورون‌های پیرامیدال قشر پره‌فرونتال در گروه‌های مختلف

** $p < 0.01$ (در مقایسه با سطح پایه در همان گروه)، # $p < 0.05$ (در مقایسه با گروه دیابتی تیمار نشده در همان هفته)



شکل ۲: فتو میکروگراف تراکم خارهای دندریتی‌های راسی نورون‌های هرمی ناحیه پره‌فرونتال موش صحرائی در گروه‌های

مختلف در هفته هشتم پس از تزریق استریپتوزوتوسین

مغز موش صحرائی گردید. با توجه به مطالعات Muller و همکاران در سال ۲۰۰۹ مشخص شد که دیابت قندی می‌تواند سبب کاهش حجم هیپوکامپ شود که این کاهش ابتدا در ناحیه CA1 می‌باشد و به سایر نواحی گسترش پیدا می‌کند (۳۴). هم‌چنین در مطالعه XU و همکاران در سال ۲۰۰۳ مشخص شد که دیابت قندی با کاهش فعالیت آنزیم سوپراکسید دیسموتاز و افزایش رادیکال‌های آزاد سبب آسیب نورونی می‌شود (۳۵). هم‌چنین در مطالعه Mastrocola و همکاران در سال ۲۰۰۵ مشخص شد که استرس اکسیداتیو ناشی از دیابت قندی سبب ایجاد آسیب و التهاب در پارانشیم بافت مغزی شد (۳۶). نتایج مطالعه ما با مطالعات انجام شده همسو بود. هم‌چنین با توجه به نتایج حاصل از این بررسی مصرف تریگونلین با دوز ۵۰ میلی‌گرم بر کیلوگرم به مدت ۷ هفته سبب افزایش معنی‌دار در وزن و کاهش معنی‌دار در سطح گلوکز پلاسما در مقایسه با گروه دیابتی بدون مصرف تریگونلین گردید. هم‌چنین سبب افزایش معنی‌داری در تراکم خارهای دندریتی قشر پره‌فرونتال و ناحیه CA1 هیپوکامپ مغز در مقایسه با گروه دیابتی شد. در مطالعه Hong و همکاران در

بحث

افزایش قند خون ناشی از دیابت قندی، سبب از بین رفتن تعادل اکسیدان‌ها و آنتی‌اکسیدان‌ها می‌شود و باعث ایجاد استرس اکسیداتیو می‌شود (۳۰). که یکی از علل آسیب‌رسان به سیستم عصبی مرکزی می‌باشد که سبب اختلال در عملکرد آن می‌شود. آسیب به نورون‌ها در طی دیابت نوروپاتی دیابتی محسوب می‌شود که در حدود ۶۰-۵۰ درصد افراد دیابتی روی می‌دهد (۳۱). هم‌چنین افزایش قند خون با افزایش سطح فسفریله 4EBPI و P760S6K سبب فعال شدن مسیر mTOR و افزایش فعالیت پروتئین mTOR و آسیب نورونی هیپوکامپ می‌شود که با بروز آلزایمر رابطه مستقیم دارد (۳۲،۳۳). در این مطالعه ما برای اولین بار اثر تریگونلین را بر مورفولوژی دندریتی در هیپوکامپ و قشر پره‌فرونتال در موش صحرائی دیابتی شده با استریپتوزوتوسین مورد بررسی قرار دادیم. با توجه به نتایج به‌دست آمده از مطالعه ما، دیابت قندی سبب کاهش معنی‌داری در تراکم خارهای دندریتی در نورون‌های نواحی قشر پره‌فرونتال و ناحیه CA1 هیپوکامپ در

نتیجه‌گیری

دیابت قندی با افزایش استرس اکسیداتیو سبب آسیب نورونی در نواحی هیپوکامپ و قشر پره‌فرونتال مغز می‌شود. تریگونلین دارای خاصیت هیپوگلیسمیک بوده و اثرات ناشی از دیابت بر آسیب‌های نورونی بافت هیپوکامپ و قشر پره‌فرونتال را کاهش می‌دهد.

سپاس‌گزاری

این پژوهش حاصل پایان‌نامه دانشجویی مقطع دکتری عمومی آقای محسن کریمی مصوب معاونت پژوهشی دانشکده پزشکی دانشگاه شاهد در سال ۱۳۹۵ می‌باشد. از کارشناسان دانشکده پزشکی دانشگاه شاهد خانم فریبا انصاری و خانم مریم شرایلی در کمک به انجام برخی آزمایشات تشکر می‌شود.
حامی مالی: دانشگاه شاهد.
تعارض در منافع: وجود ندارد.

سال ۲۰۰۸ مشخص شد که تریگونلین می‌تواند آسیب نوروپاتی شنوایی ناشی از دیابت را کاهش دهد و از اختلالات شنوایی جلوگیری کند (۳۷). در مطالعه Nugrahini و همکاران در سال ۲۰۲۰ مشخص شد که تریگونلین در سلول‌های سرطانی از تشکیل میکروتوبول‌ها جلوگیری می‌کند و اثرات ضد گرانولاسیون در پیشرفت بیماری‌های آلرژیک دارد (۳۸). در مطالعه Tohada و همکاران در سال ۲۰۰۵ مشخص شد تریگونلین با القای رشد عصبی و بازسازی شبکه‌های عصبی در مغز آسیب دیده از اختلالات حافظه ناشی از آمیلوئید بتا و اختلالات نورودژنراتیو جلوگیری می‌کند (۳۹). در مطالعه Qiu و همکاران در سال ۲۰۲۰ مشخص شد که تریگونلین آسیب نورون‌های هیپوکامپ ناشی از پرفیوژن اکسیژن-گلکز را با فعال‌سازی مسیر سیگنالینگ P13K/Akt بهبود بخشید (۴۰). نتایج به‌دست آمده از این پژوهش با مطالعات انجام گرفته همسو بود.

References:

- 1-Blair M. *Diabetes Mellitus Review*. Urologic Nursing Journal 2016; 36(1): 27-36.
- 2-Li Z, Cheng Y, Wang D, Chen H, Chen H, Ming W-k, et al. *Incidence Rate of Type 2 Diabetes Mellitus after Gestational Diabetes Mellitus: A Systematic Review and Meta-Analysis of 170,139 Women*. J Diabetes Res 2020; 2020: 3076463.
- 3-Guariguata L, Whiting DR, Hambleton I, Beagley J, Linnenkamp U, Shaw JE. *Global Estimates of Diabetes Prevalence for 2013 and Projections for 2035*. Diabetes Res Clin Pract 2014; 103(2): 137-49.
- 4-Martínez-Tellez R, de Jesús Gómez-Villalobos M, Flores G. *Alteration in Dendritic Morphology of Cortical Neurons in Rats with Diabetes Mellitus Induced by Streptozotocin*. Brain Res 2005; 1048(1-2): 108-15.
- 5-Joghataie MT, Roghani M, Jalali MR, Baluchnejadmojarad T, Sharayeli M. *Dendritic Spine Changes in Medial Prefrontal Cortex of Male Diabetic Rats Using Golgi-Impregnation Method* 2007; 10(1): 54-8.
- 6-Biessels GJ, Kerksen A, De Haan EH, Kappelle LJ. *Cognitive Dysfunction and Diabetes: Implications for Primary Care*. Prim Care Diabetes 2007; 1(4): 187-93.
- 7-Maritim AC, Sanders RA, Watkins JB 3rd. *Diabetes, Oxidative Stress, and Antioxidants: A Review*. J Biochem Mol Toxicol 2003; 17(1): 24-38.

- 8-Evans JL, Goldfine ID, Maddux BA, Grodsky GM. *Oxidative Stress and Stress-Activated Signaling Pathways: A Unifying Hypothesis of Type 2 Diabetes*. Endocrine Reviews 2002; 23(5): 599-622.
- 9-Valko M, Leibfritz D, Moncol J, Cronin MT, Mazur M, Telser J. *Free Radicals and Antioxidants in Normal Physiological Functions and Human Disease*. Int J Biochem Cell Biol 2007; 39(1): 44-84.
- 10-Van Dam PS, Cotter MA, Bravenboer B, Cameron NE. *Pathogenesis of Diabetic Neuropathy: Focus on Neurovascular Mechanisms*. Eur J pharmacol 2013; 719(1-3): 180-6.
- 11-McEwen BS, Bowles NP, Gray JD, Hill MN, Hunter RG, Karatsoreos IN, et al. *Mechanisms of Stress in the Brain*. Nat Neurosci 2015; 18(10): 1353-63.
- 12-Tata DA, Anderson BJ. *The Effects of Chronic Glucocorticoid Exposure on Dendritic Length, Synapse Numbers and Glial Volume in Animal Models: Implications for Hippocampal Volume Reductions in Depression*. Physiol behav 2010; 99(2): 186-93.
- 13-Bosi E. *Metformin--The Gold Standard in Type 2 Diabetes: What Does the Evidence Tell Us?* 2009; 11 Suppl 2: 3-8.
- 14-Kuan IH, Savage RL, Duffull SB, Walker RJ, Wright DF. *The Association between Metformin Therapy and Lactic Acidosis*. Drug Safety 2019; 42(12): 1449-69.
- 15-German Diabetes Association, Matthaer S, Bierwirth R, Fritsche A, Gallwitz B, Häring HU, et al. *Medical Antihyperglycaemic Treatment of Type 2 Diabetes Mellitus: Update of the Evidence-Based Guideline of the German Diabetes Association*. Exp Clin Endocrinol Diabetes 2009; 117(09): 522-57.
- 16-Kamble HV, Bodhankar SL. *Antihyperglycemic Activity of Trigonelline and Sitagliptin in Nicotinamide-Streptozotocin Induced Diabetes in Wistar Rats*. Biomedicine & Aging Pathology 2013; 3(3): 125-30.
- 17-Subramanian SP, Prasath GS. *Antidiabetic And Antidyslipidemic Nature of Trigonelline, a Major Alkaloid of Fenugreek Seeds Studied in High-Fat-Fed and Low-Dose Streptozotocin-Induced Experimental Diabetic Rats*. Biomedicine & Preventive Nutrition 2014; 4(4): 475-80.
- 18-Ashihara H, Deng WW, Nagai C. *Trigonelline Biosynthesis and the Pyridine Nucleotide Cycle in Coffea Arabica Fruits: Metabolic Fate of [Carboxyl-14C] Nicotinic Acid Riboside*. Phytochemistry Letters 2011; 4(3): 235-9.
- 19-Christen P. *Trigonella Species: In Vitro Culture and Production of Secondary Metabolites*. Medicinal and Aromatic Plants XII: Springer 2002; 51: 306-27.
- 20-Van Dijk AE, Olthof MR, Meeuse JC, Seebus E, Heine RJ, Van Dam RM. *Acute Effects of Decaffeinated Coffee and the Major Coffee Components Chlorogenic Acid and Trigonelline on Glucose Tolerance*. Diabetes Care 2009; 32(6): 1023-5.
- 21-Hamadi SA. *Effect of Trigonelline and Ethanol Extract of Iraqi Fenugreek Seeds on Oxidative Stress in Alloxan Diabetic Rabbits*. J Association of Arab Universities for Basic and Applied Sciences 2012; 12(1): 23-6.

- 22-Zhou J, Zhou S, Zeng S. *Experimental Diabetes Treated with Trigonelline: Effect on B Cell and Pancreatic Oxidative Parameters*. *Fundamental & Clinical Pharmacology* 2013; 27(3): 279-87.
- 23-Vellai RD, Chandiran S, Pillai SS. *GTF-231, A Mixture of Gymnemic Acid, Trigonelline and Ferulic Acid Significantly Ameliorates Oxidative Stress in Experimental Type 2 Diabetes in Rats*. *Can J Diabetes* 2018; 42(3): 237-44.
- 24-Hamden K, Bengara A, Amri Z, Elfeki A. *Experimental Diabetes Treated with Trigonelline: Effect on Key Enzymes Related to Diabetes and Hypertension, B-Cell and Liver Function*. *Mol Cell Biochem* 2013; 381(1): 85-94.
- 25-Mirzaie M, Khalili M, Kiasalari Z, Roghani M. *Neuroprotective and Antiapoptotic Potential of Trigonelline in a Striatal 6-Hydroxydopamine Rat Model of Parkinson's Disease*. *Neurophysiology* 2016; 48(3): 176-83..
- 26-Gaur V, Bodhankar SL, Mohan V, Thakurdesai PA. *Neurobehavioral Assessment of Hydroalcoholic Extract of Trigonella Foenum-Graecum Seeds in Rodent Models of Parkinson's Disease*. *Pharm Biol* 2013; 51(5): 550-7.
- 27-Albazal A, Delshad A-A, Roghani M. *Melatonin Reverses Cognitive Deficits in Streptozotocin-Induced Type 1 Diabetes in the Rat Through Attenuation of Oxidative Stress and Inflammation*. *J Chem Neuroanat* 2021; 112: 101902.
- 28-Graham ML, Janecek JL, Kittredge JA, Hering BJ, Schuurman H-J. *The Streptozotocin-Induced Diabetic Nude Mouse Model: Differences between Animals from Different Sources*. *Comp Med* 2011; 61(4): 356-60.
- 29-Torabi T, Azizzadeh Delshad A, Roghani M. *Dietary Restriction Prevents Dendritic Changes of Pyramidal Neurons in Hippocampal and Prefrontal Cortex in Diabetic Rat*. *J Basic and Clinical Pathophysiology* 2019; 7(2): 28-32.
- 30-Lorenzon dos Santos J, Schaan de Quadros A, Weschenfelder C, Bueno Garofallo S, Marcadenti A. *Oxidative Stress Biomarkers, Nut-Related Antioxidants, and Cardiovascular Disease*. *Nutrients* 2020; 12(3): 682.
- 31-Feldman EL, Callaghan BC, Pop-Busui R, Zochodne DW, Wright DE, Bennett DL, et al. *Diabetic Neuropathy*. *Nature Reviews Disease Primers* 2019; 5(1): 41.
- 32-Dann SG, Selvaraj A, Thomas G. *mTor Complex1-S6K1 Signaling: At the Crossroads of Obesity, Diabetes and Cancer*. *Trends in Molecular Medicine* 2007; 13(6): 252-9.
- 33-Bathina S, Das UN. *Dysregulation of Pi3k-Akt-Mtor Pathway in Brain of Streptozotocin-Induced Type 2 Diabetes Mellitus in Wistar Rats*. *Lipids in Health and Disease* 2018; 17(1): 168.
- 34-Mueller SG, Weiner MW. *Selective Effect of Age, Apo E4, and Alzheimer's disease on Hippocampal Subfields*. *Hippocampus* 2009; 19(6): 558-64.
- 35-Xu G, Perez-Pinzon MA, Sick TJ. *Mitochondrial Complex I Inhibition Produces Selective Damage to Hippocampal Subfield CA1 in Organotypic Slice Cultures*. *Neurotox Res* 2003; 5(7): 529-38.
- 36-Mastrocola R, Restivo F, Vercellinato I, Danni O, Brignardello E, Aragno M, et al. *Oxidative and Nitrosative Stress in Brain Mitochondria of Diabetic Rats*. *J Endocrinol* 2005; 187(1): 37-44.

- 37-Hong BN, Yi TH, Park R, Kim SY, Kang TH. *Coffee Improves Auditory Neuropathy in Diabetic Mice*. *Neurosci lett* 2008; 441(3): 302-6.
- 38-Gulledge TV, Collette NM, Mackey E, Johnstone SE, Moazami Y, Todd DA, et al. *Mast Cell Degranulation and Calcium Influx are Inhibited by an Echinacea Purpurea Extract and the Alkylamide Dodeca-2E, 4E-Dienoic Acid Isobutylamide*. *J Ethnopharmacology* 2018; 212: 166-74.
- 39-Tohda C, Kuboyama T, Komatsu K. *Search for Natural Products Related to Regeneration of the Neuronal Network*. *Neurosignals* 2005; 14(1-2): 34-45.
- 40-Qiu Z, Wang K, Jiang C, Su Y, Fan X, Li J, et al. *Trigonelline Protects Hippocampal Neurons from Oxygen-Glucose Deprivation-Induced Injury through Activating the PI3K/Akt Pathway*. *Chem Biol Interact* 2020; 317: 108946.

Effect of Trigonelline on Dendritic Morphology in the Hippocampus and Prefrontal Cortex in Streptozotocin-Induced Diabetic Rats

Mohsen Karimi¹, Mohammad Hossein Gheini², Fatemeh Taleahmad³, Mehrdad Roghani^{1,4}

Original Article

Introduction: Diabetes mellitus causes adverse changes in the neurological morphology of the hippocampus and prefrontal cortex of the brain by increasing oxidative stress. Trigonelline has antihyperglycemic effects and can inhibit oxidative stress. The aim of this study was to evaluate the protective effect of trigonelline on dendritic changes in hippocampal and prefrontal cortex neurons in diabetic rats.

Methods: In this experimental study, 32 male Wistar rats in the weight range of 195-235 grams were randomly divided into 4 groups consisting of control, trigonelline-treated control, diabetic and trigonelline-treated diabetic. Oral trigonelline treatment at a dose of 50 mg/kg/day during 7 weeks was done. Diabetes induction was done by single dose injection of intraperitoneal streptozotocin at a dose of 60 mg/kg. Serum glucose and body weight were measured at the beginning and at weeks 4 and 8 after diabetes induction. For evaluation of hippocampal and prefrontal cortex neuronal dendrites, Golgi impregnation method was used. For statistical analysis, one-way ANOVA and Tukey post-tests in SPSS version 16 were used. $P < 0.05$ was considered as a significant level.

Results: Serum glucose level in the diabetic group treated with trigonelline significantly has been reduced compared with the diabetic group ($p < 0.01$). The density of dendritic spines of prefrontal cortex and hippocampal neurons in the diabetic group significantly reduced compared to the control group ($p < 0.01$). Moreover, in the diabetic group treated with trigonelline, dendritic spine density significantly increased compared to the diabetic group ($p < 0.05$).

Conclusion: Trigonelline is hypoglycemic and can prevent reduction of dendritic spines in the prefrontal cortex and the hippocampus of streptozotocin diabetic rats.

Keywords: Diabetes mellitus, Trigonelline, Prefrontal cortex, Hippocampus, Streptozotocin

Citation: Karimi M, Gheini M.H, Taleahmad F, Roghani M. **Effect of Trigonelline on Dendritic Morphology in the Hippocampus and Prefrontal Cortex in Streptozotocin-Induced Diabetic Rats.** J Shahid Sadoughi Uni Med Sci 2022; 30(8): 5120-30.

¹Faculty of Medicine, Shahed University, Tehran, Iran.

²Department of Pathology, Faculty of Medicine, Shahed University, Tehran, Iran.

³Department of Physiology, Faculty of Medicine, Shahed University, Tehran, Iran.

⁴Neurophysiology Research Center, Shahed University, Tehran, Iran.

*Corresponding author: Tel: 021-88964792-, email: mehjour@yahoo.com